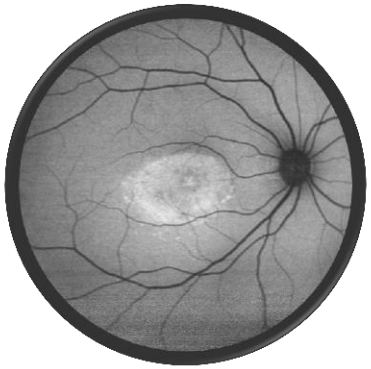

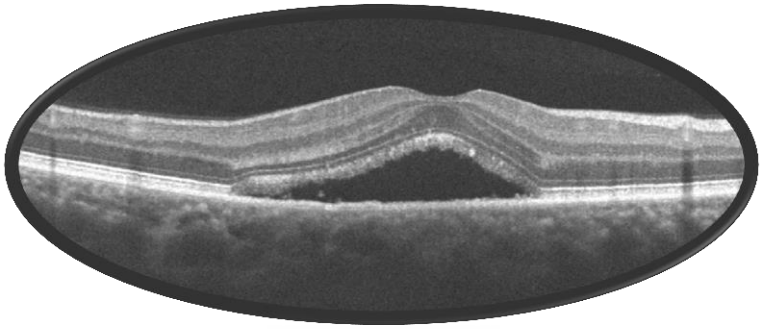

Maculopatías serosas. Errores diagnósticos

Maribel Fernández Rodríguez

Complexo Hospitalario Universitario de Santiago
SERVIZO GALEGO de SAÚDE
GÓMEZ-ULLA Instituto Oftalmológico

CSC y otros DNS que pueden llevar a errores diagnósticos

- Mujer de 65 años. No AM. Histerectomizada. Intervenida de Hemangioma orbitario OD
- **Remitida con diagnóstico de DMAEE** para valoración por falta de respuesta a tratamiento antiangiogénico con Ranibizumab intravítreo (2 inyecciones)
- AV: OI: 0.3 E 0.6

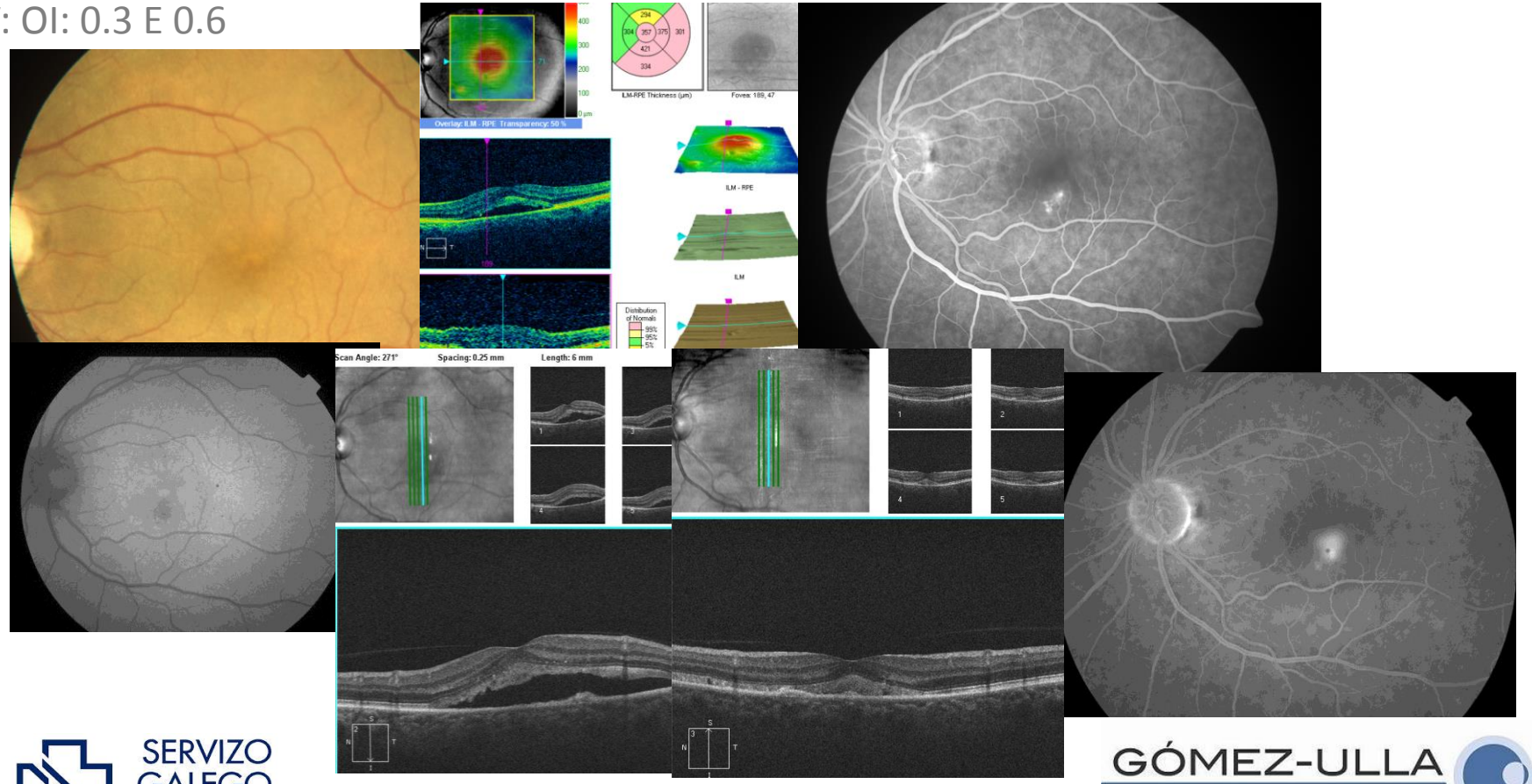

CSC y otros DNS que pueden llevar a errores diagnósticos

- Varón de años 41 a. AP: CARDIOPATIA ISQUEMICA

- **Remitido para AGF por sospecha de NVC**

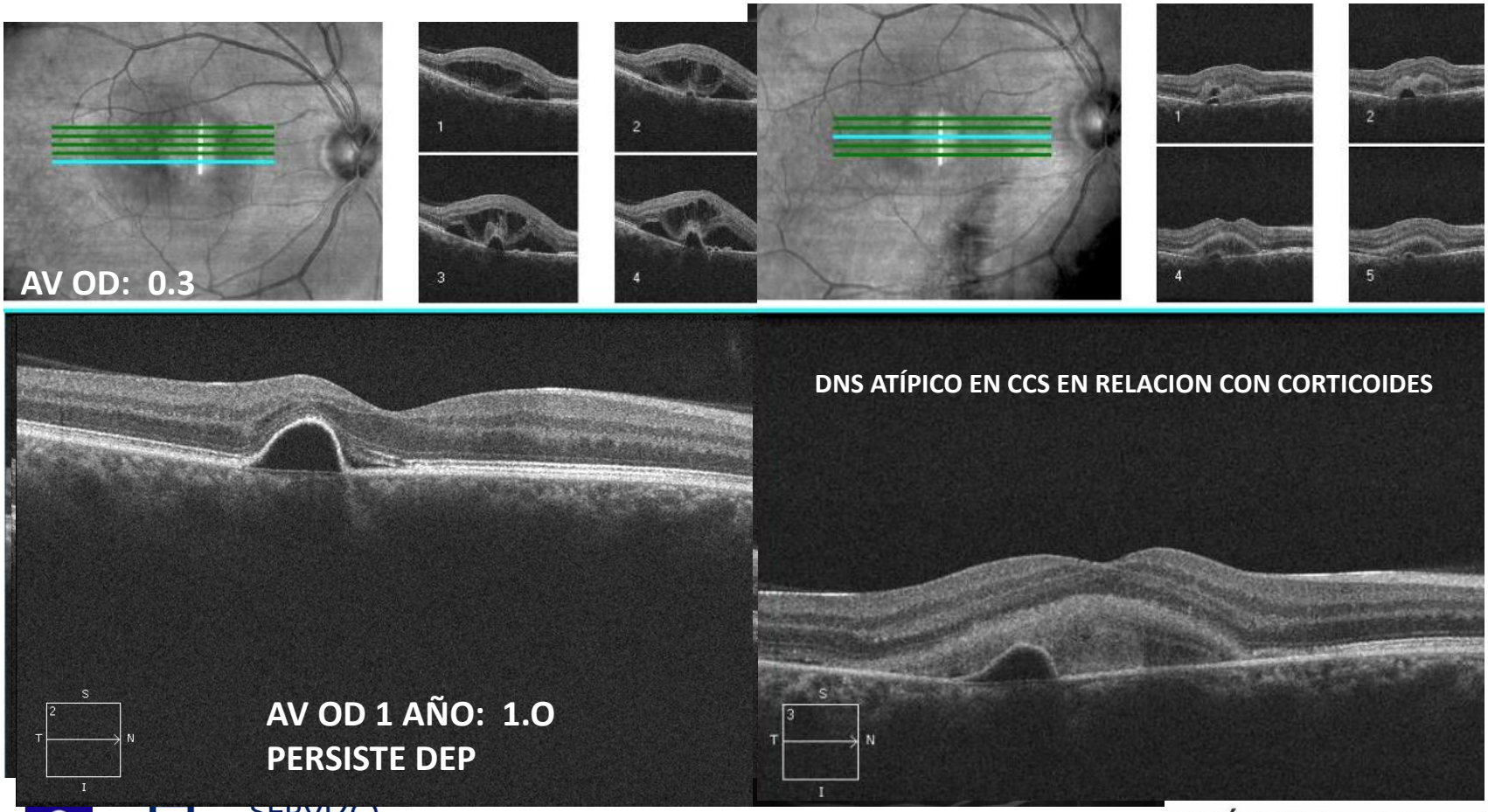

Complexo Hospitalario Universitario de Santiago
SERVIZO GALEGO de SAÚDE
GÓMEZ-ULLA Instituto Oftalmológico

CSC y otros DNS que pueden llevar a errores diagnósticos

- Varón de 50 años . Acude a urgencias por metamorfopsias en OI. No AP. No AF.
- AV: OD: 1.0. OI: 1.0 dif.
- **Remitido a retina médica con el diagnóstico de CCS aguda**

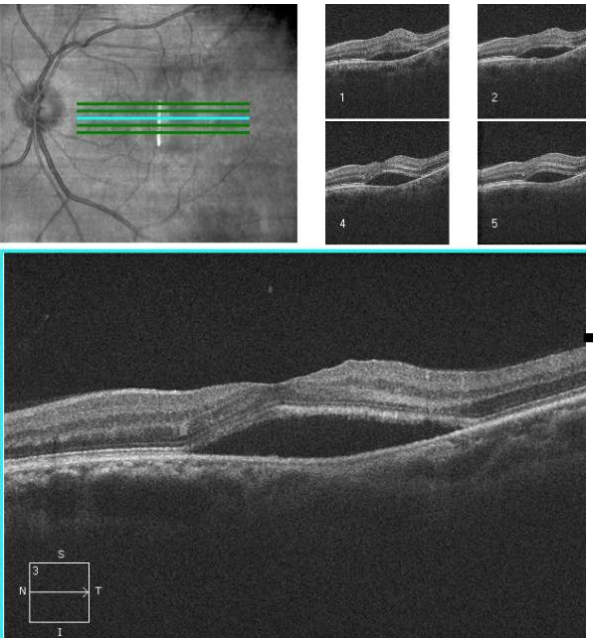

→ **1 MES**

AV: 0.6

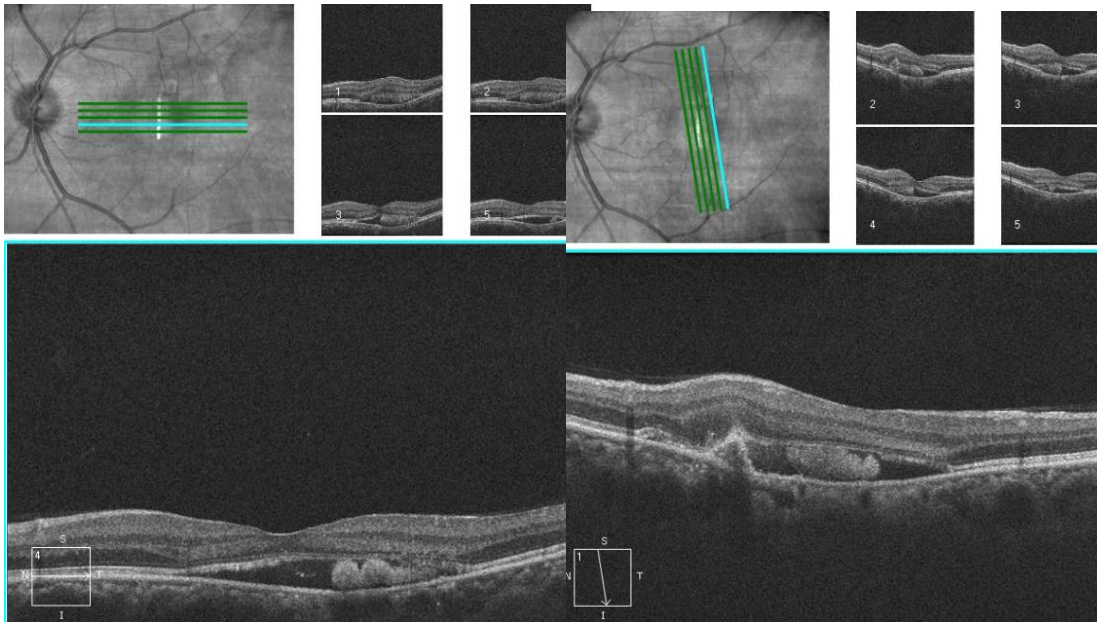

CSC y otros DNS que pueden llevar a errores diagnósticos

- Varón de 50 años . Acude a urgencias por metamorfopsias en OI. No AP. No AF.
- AV: OD: 1.0. OI: 0.6
- Con la sospecha de NVC se trata con Eylea intravítreo (1 inyección)

1 MES

AV: 1.0

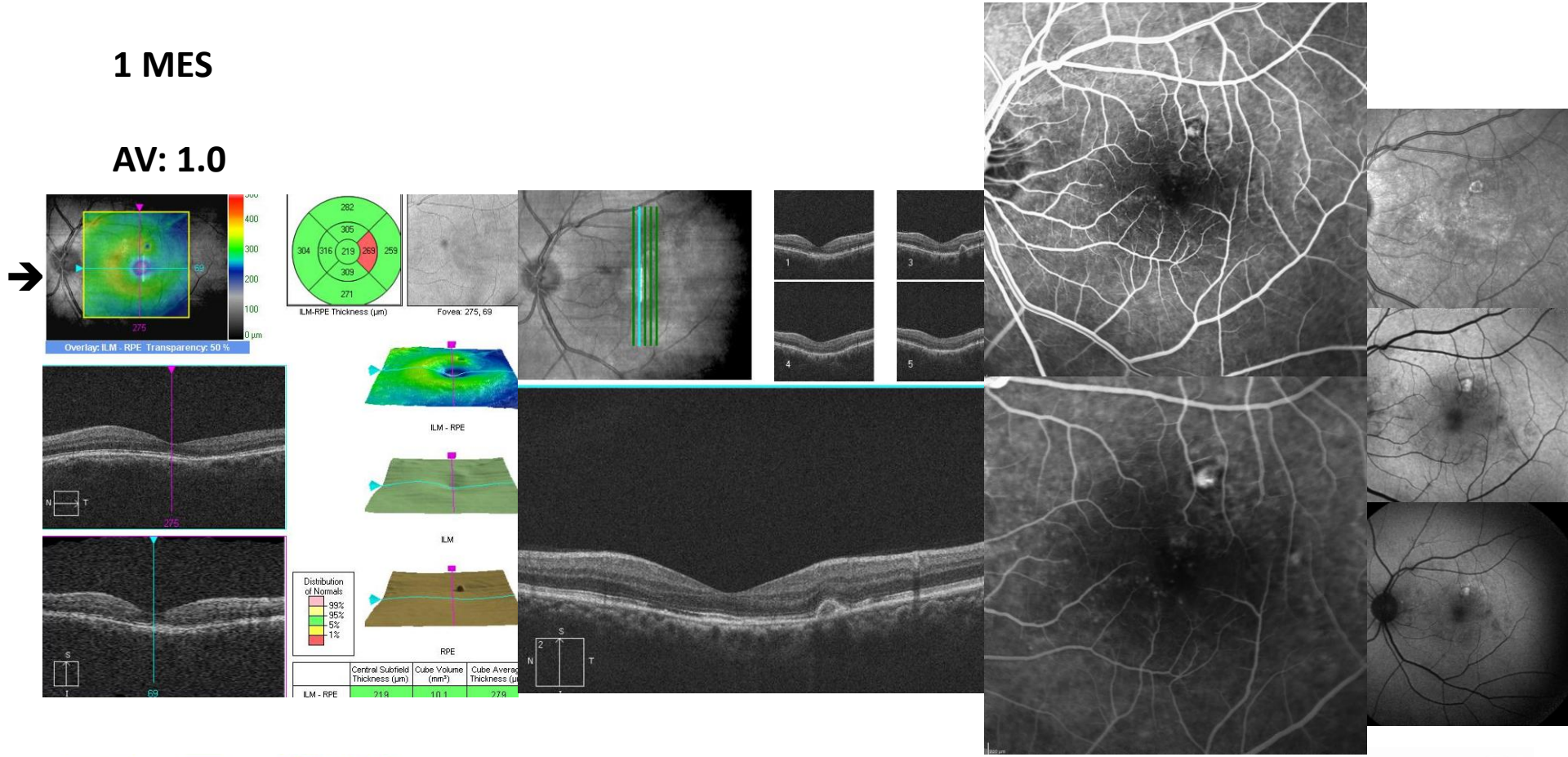

Complexo Hospitalario Universitario de Santiago

SERVIZO GALEGO de SAÚDE

GÓMEZ-ULLA Instituto Oftalmológico

Formas Clínicas. CSC CRONICA CON NVC

- PUEDE APARECER ESPONTANEAMENTE O TRAS TRATAMIENTO CON LASER O TFD
- Varón de 63 años con CCS bilateral. OI: CCS CRONICA + TFD + NVCO + NVC CLASICA
- LA APARICIÓN DE UNA HEMORRAGIA ES ALTAMENTE SUGESTIVA
- PUEDEN PRESENTARSE CON UNA NVCO CON DNS ASOCIADOS A ALTERACIONES SUGESTIVAS EN LA BANDA EP-CORIOCAPILAR O COMO UNA NVC CLÁSICA

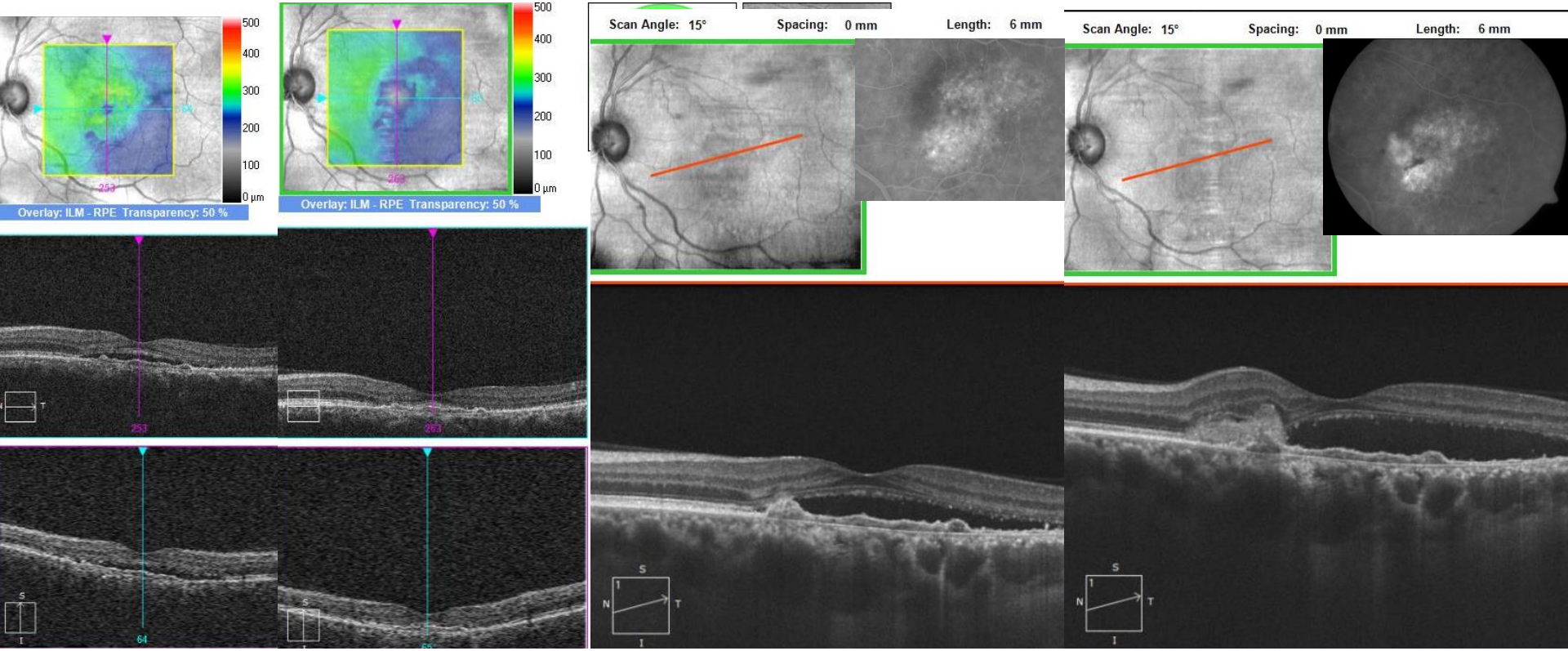

CSC y otros DNS que pueden llevar a errores diagnósticos

- Diagnóstico diferencial CCS Crónica / NVCO

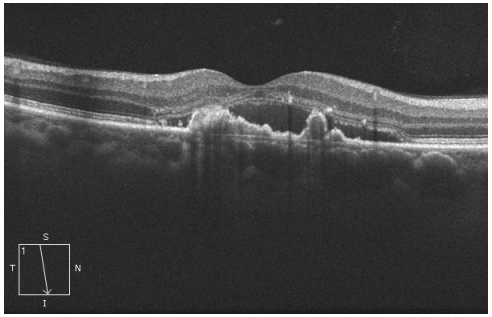

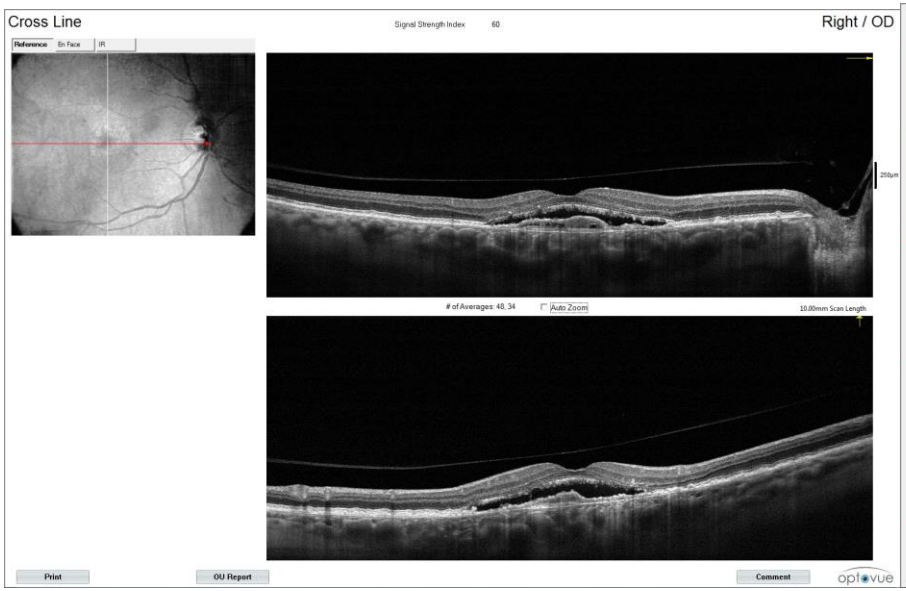

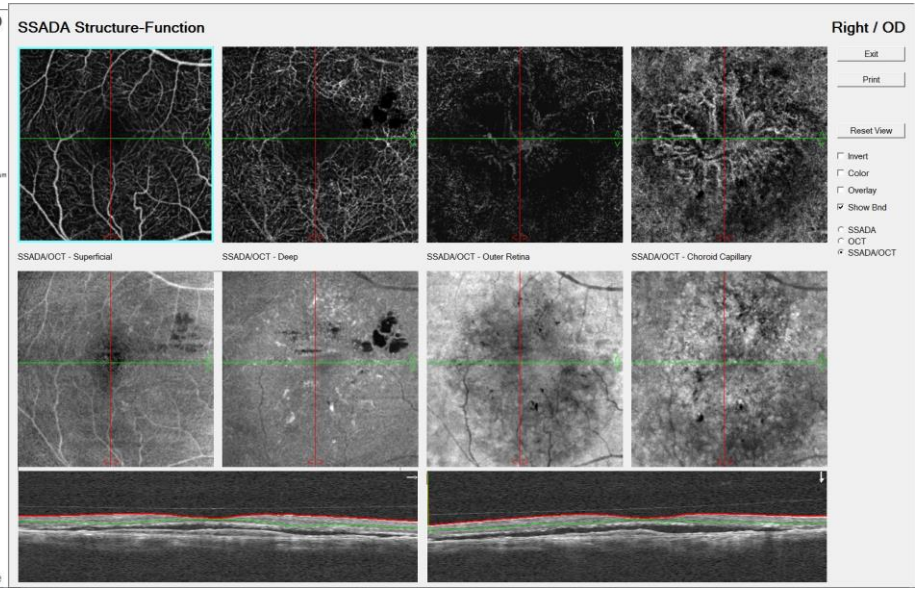

Angiovue: angiografo sin contraste (ophtotech ®)

Complexo Hospitalario Universitario de Santiago
SERVIZO GALEGO de SAÚDE
GÓMEZ-ULLA Instituto Oftalmológico

CSC y otros DNS que pueden llevar a errores diagnósticos

- Varón de 38 años. Maculopatía Traumática OD. Lasik hace 10 años. Psoriasis. No AF.
- AV: OD: 0.16. OI: 0.2
- **Remitido para tratamiento con TFD en OI por CCS CRONICA**

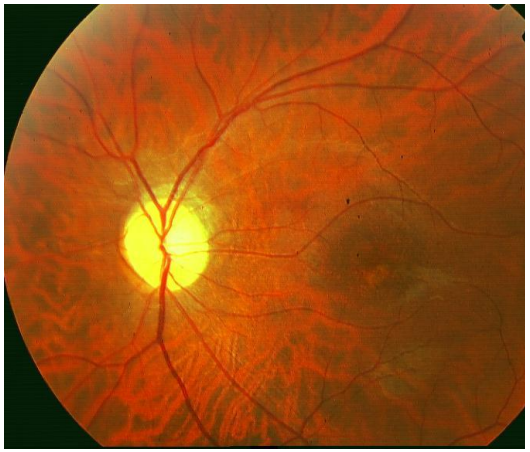

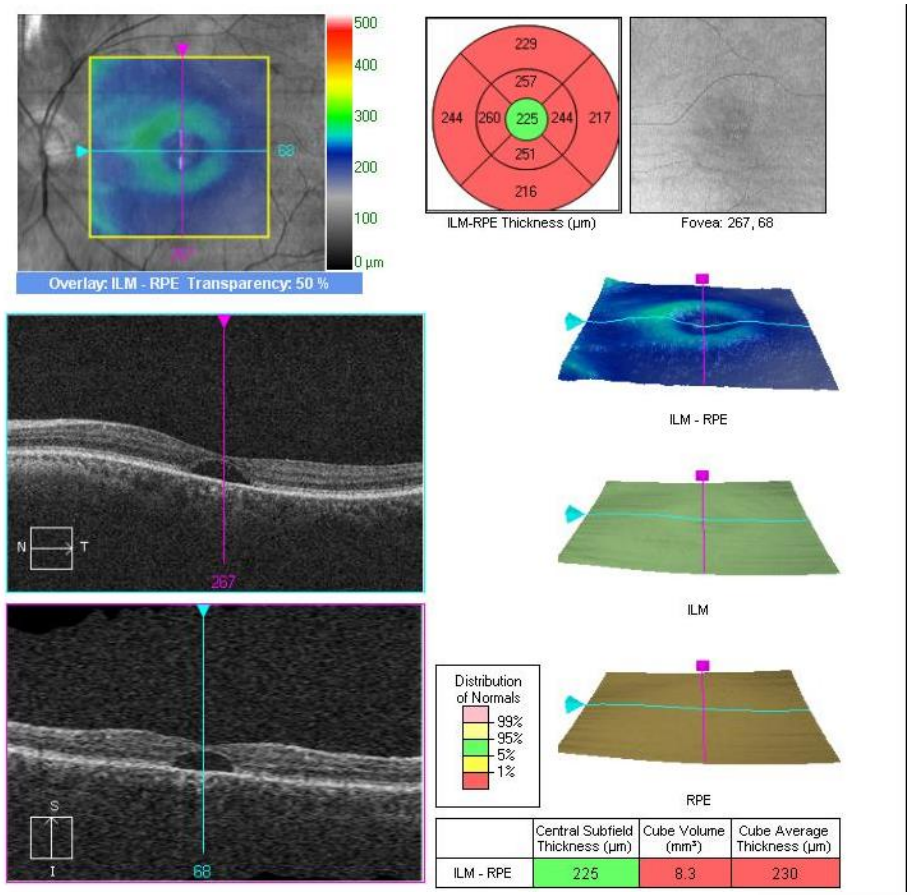

Complexo Hospitalario Universitario de Santiago
SERVIZO GALEGO de SAÚDE
GÓMEZ-ULLA Instituto Oftalmológico

CSC y otros DNS que pueden llevar a errores diagnósticos

- Varón de 38 años. Maculopatía Traumática OD. Lasik hace 10 años. Psoriasis. No AF.
- AV: OD: 0.16. OI: 0.2
- Remitido para tratamiento con TFD en OI por CCS CRONICA

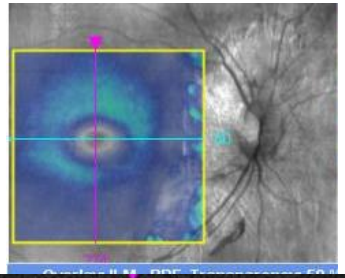

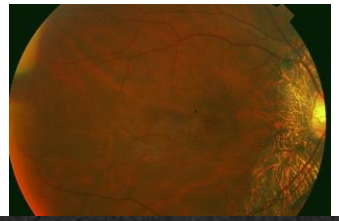

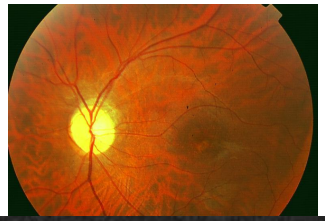

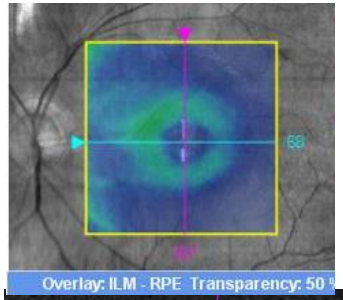

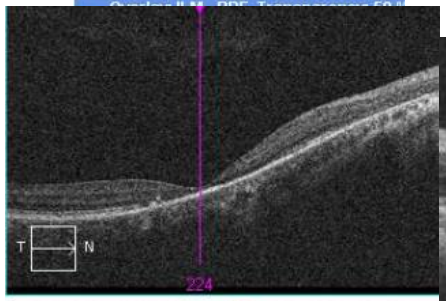

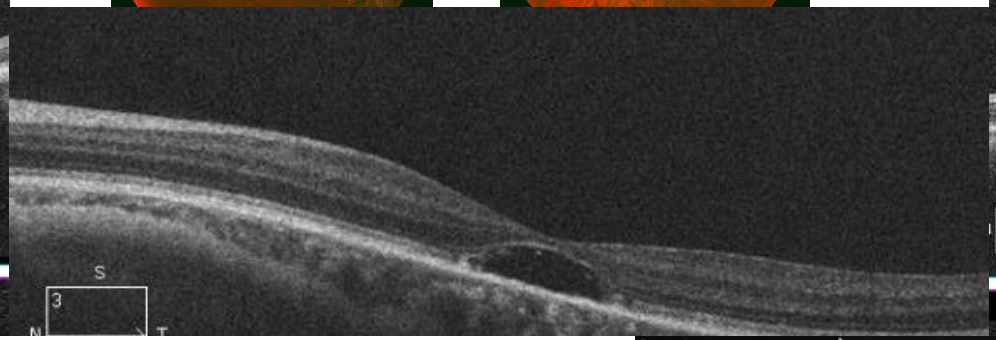

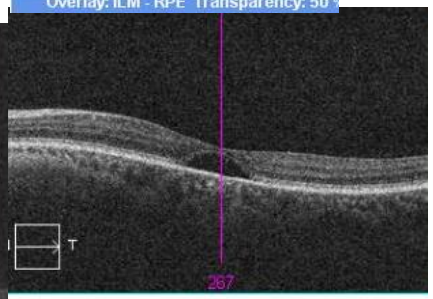

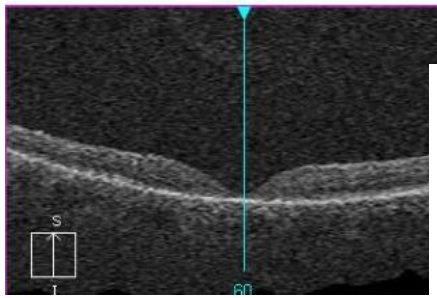

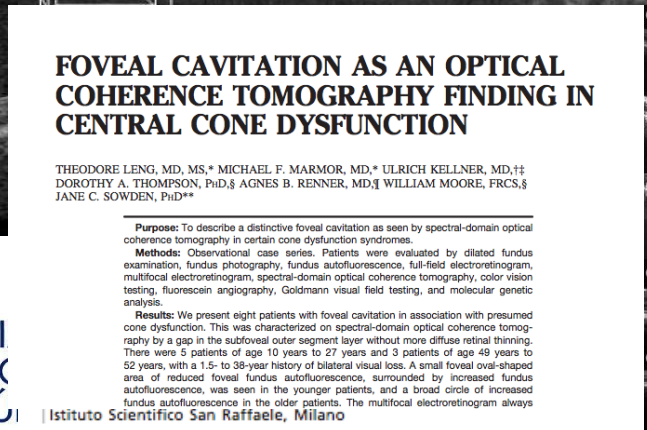

FOVEAL CAVITATION AS AN OPTICAL COHERENCE TOMOGRAPHY FINDING IN CENTRAL CONE DYSFUNCTION

THEODORE LENG, MD, MS,* MICHAEL F. MARMOR, MD,* ULRICH KELLNER, MD,†‡ DOROTHY A. THOMPSON, PhD,§ AGNES B. RENNER, MD,¶ WILLIAM MOORE, FRCS,§ JANE C. SOWDEN, PhD**

Purpose: To describe a distinctive foveal cavitation as seen by spectral-domain optical coherence tomography in certain cone dysfunction syndromes.

Methods: Observational case series. Patients were evaluated by dilated fundus examination, fundus photography, fundus autofluorescence, full-field electroretinogram, multifocal electroretinogram, spectral-domain optical coherence tomography, color vision testing, fluorescein angiography, Goldmann visual field testing, and molecular genetic analysis.

Results: We present eight patients with foveal cavitation in association with presumed cone dysfunction. This was characterized on spectral-domain optical coherence tomography by a gap in the subfoveal outer segment layer without more diffuse retinal thinning. There were 5 patients of age 10 years to 27 years and 3 patients of age 49 years to 52 years, with a 1.5- to 38-year history of bilateral visual loss. A small foveal oval-shaped area of reduced foveal fundus autofluorescence, surrounded by increased fundus autofluorescence, was seen in the younger patients, and a broad circle of increased fundus autofluorescence in the older patients. The multifocal electroretinogram always

Istituto Scientifico San Raffaele, Milano

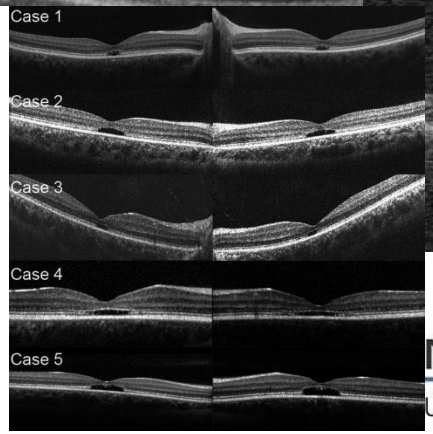

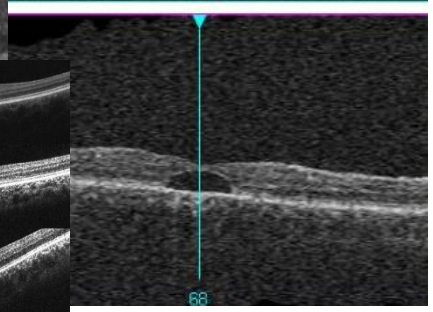

Complexo Hospitalario Universitario de Santiago

SERVI GALEC de SAÚ

MEZ-ULLA uto Oftalmológico

CSC y otros DNS que pueden llevar a errores diagnósticos

- Mujer de 61 años que acude por disminución de AV en OI y escotoma (AV: OI: 0.3)
- Seguida desde 2003 por Alteración del Epitelio pigmentario en OI (Miope: -2 - 3.50 x 95º)

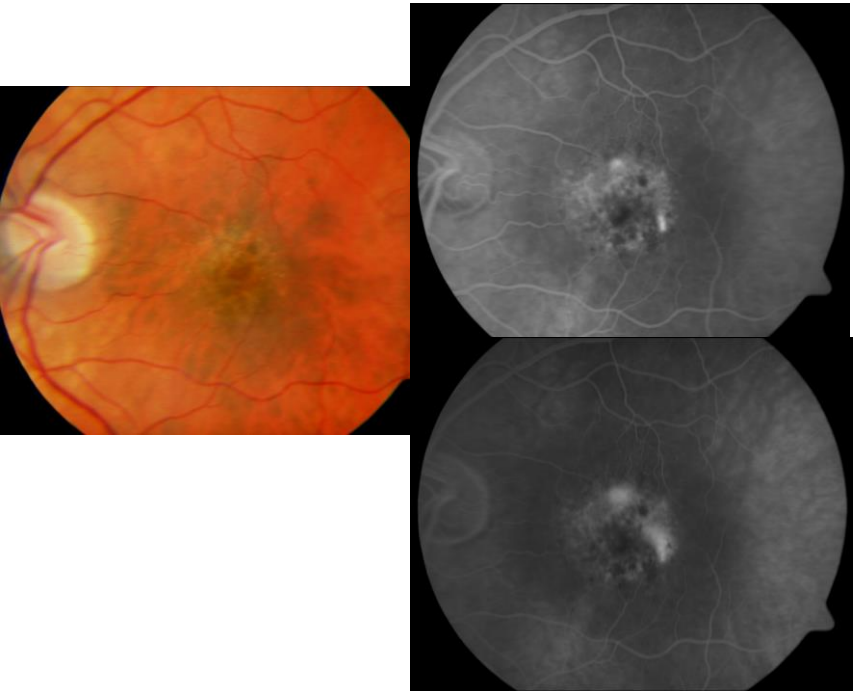

TFD

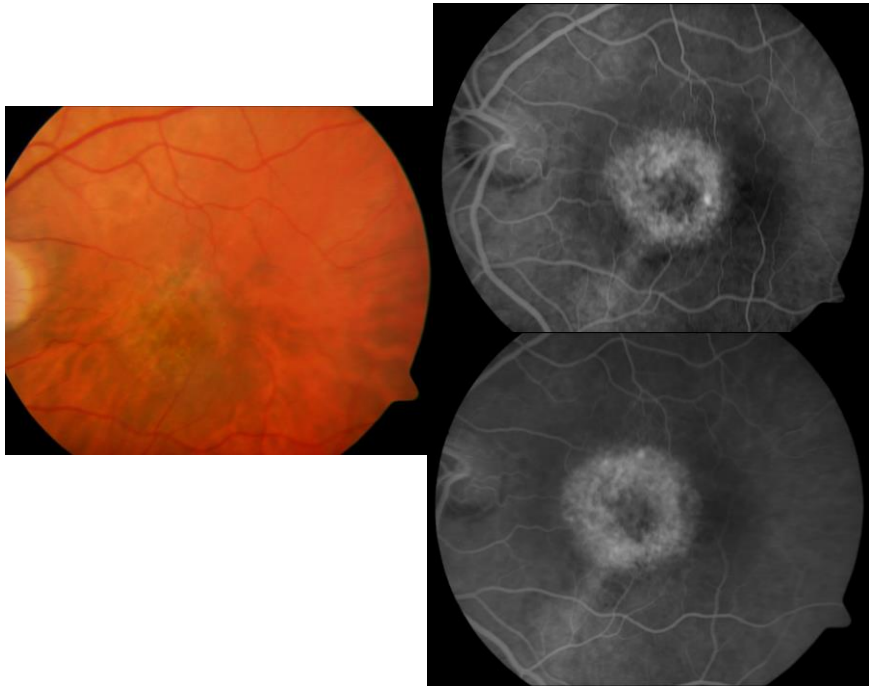

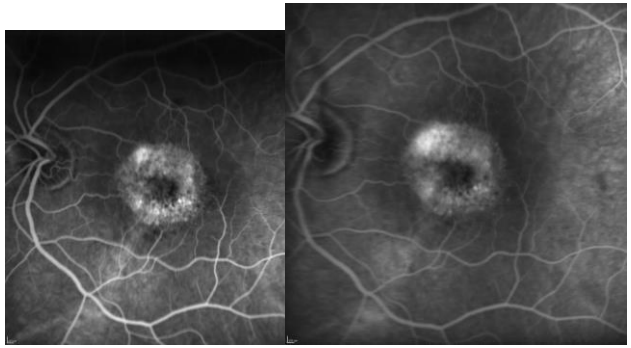

Complexo Hospitalario Universitario de Santiago

SERVIZO GALEGO de SAÚDE

GÓMEZ-ULLA Instituto Oftalmológico

CSC y otros DNS que pueden llevar a errores diagnósticos

- Mujer de 61 años que acude por disminución de AV en OI y escotoma
- Seguida desde 2003 por Alteración del Epitelio pigmentario en OI (Miope: -2 – 3.50 x 95º)

MACULA « EN DOMO»

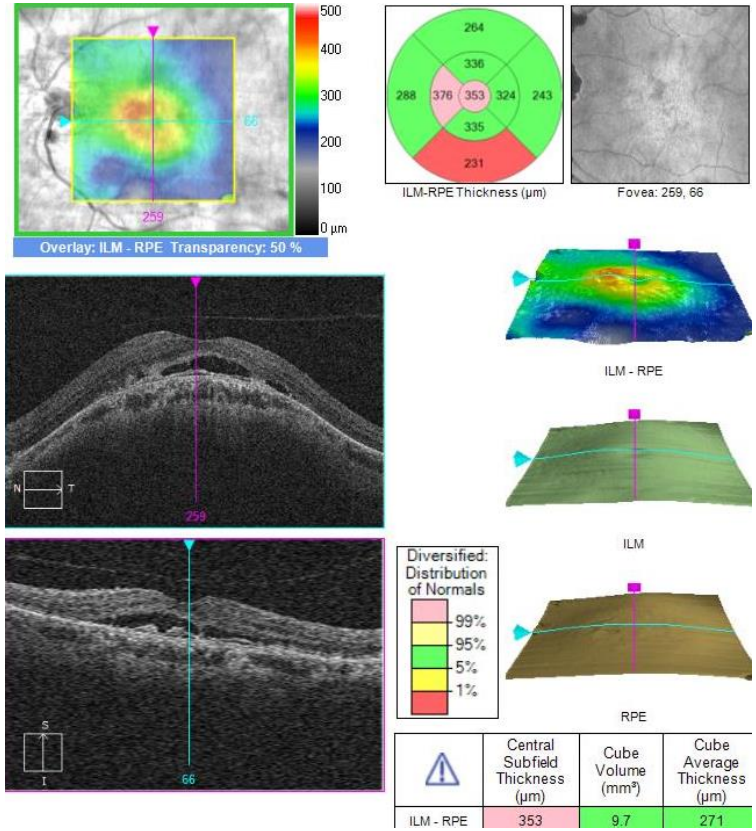

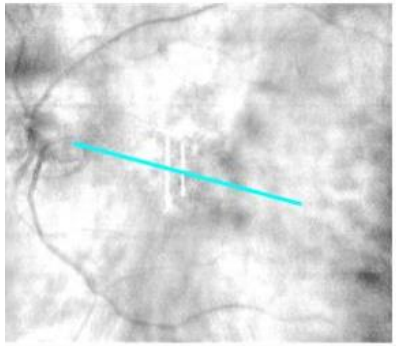

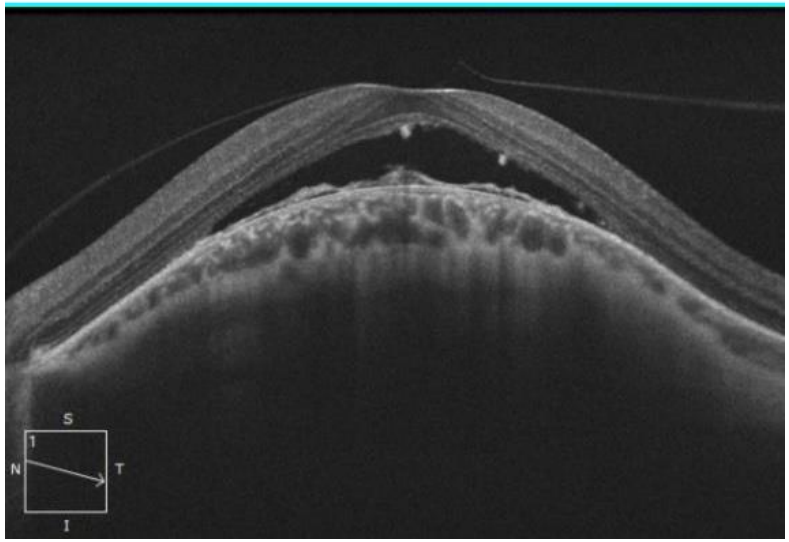

Nuevas patologías "tomográficas" asociadas a la MM

LA MACULA « EN DOMO»

Diagnóstico morfológico basado en la SD-OCT

Anómalo perfil convexo de la MÁCULA (abombamiento cupuliforme macular o "estafiloma invertido")

Puede asociarse a desprendimientos serosos maculares, con carácter crónico o recurrente

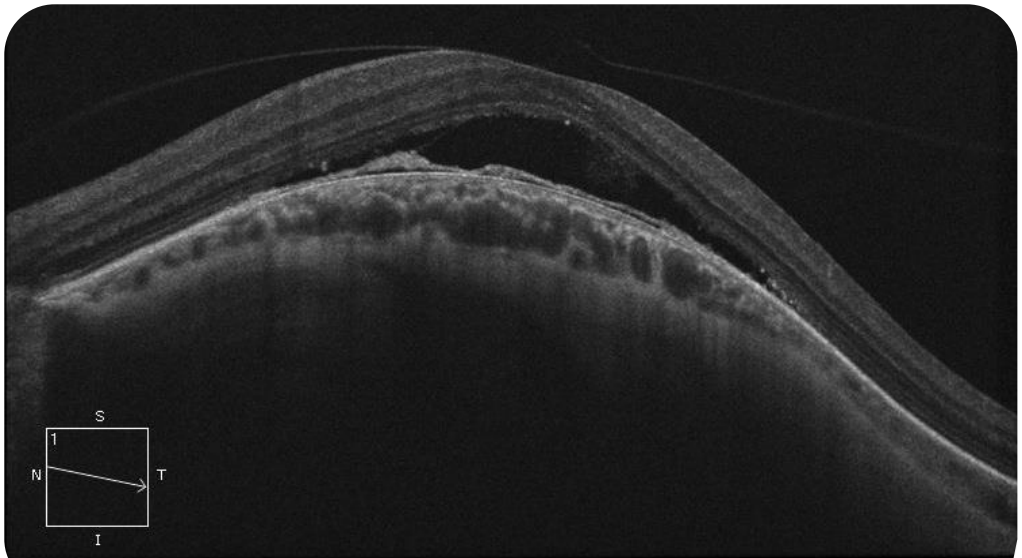

CSC y otros DNS que pueden llevar a errores diagnósticos

- Mujer de 41 años
- AV: OD: 1.0. OI: 0.7

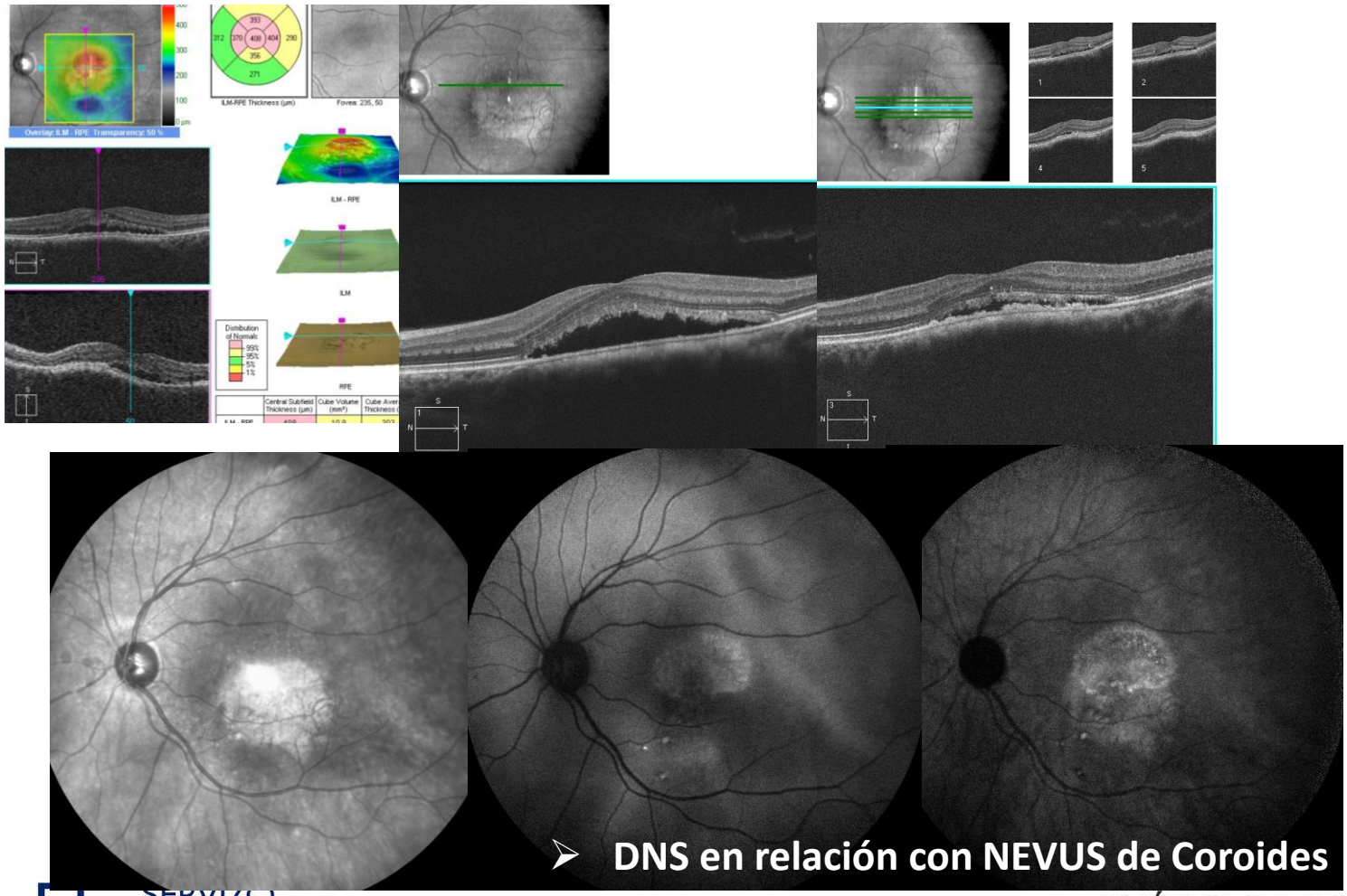

- **DNS en relación con NEVUS de Coroides**

CSC y otros DNS que pueden llevar a errores diagnósticos

- Mujer de 41 años
- AV: OD: 1.0. OI: 0.7
- DNS en relación con NEVUS de Coroides

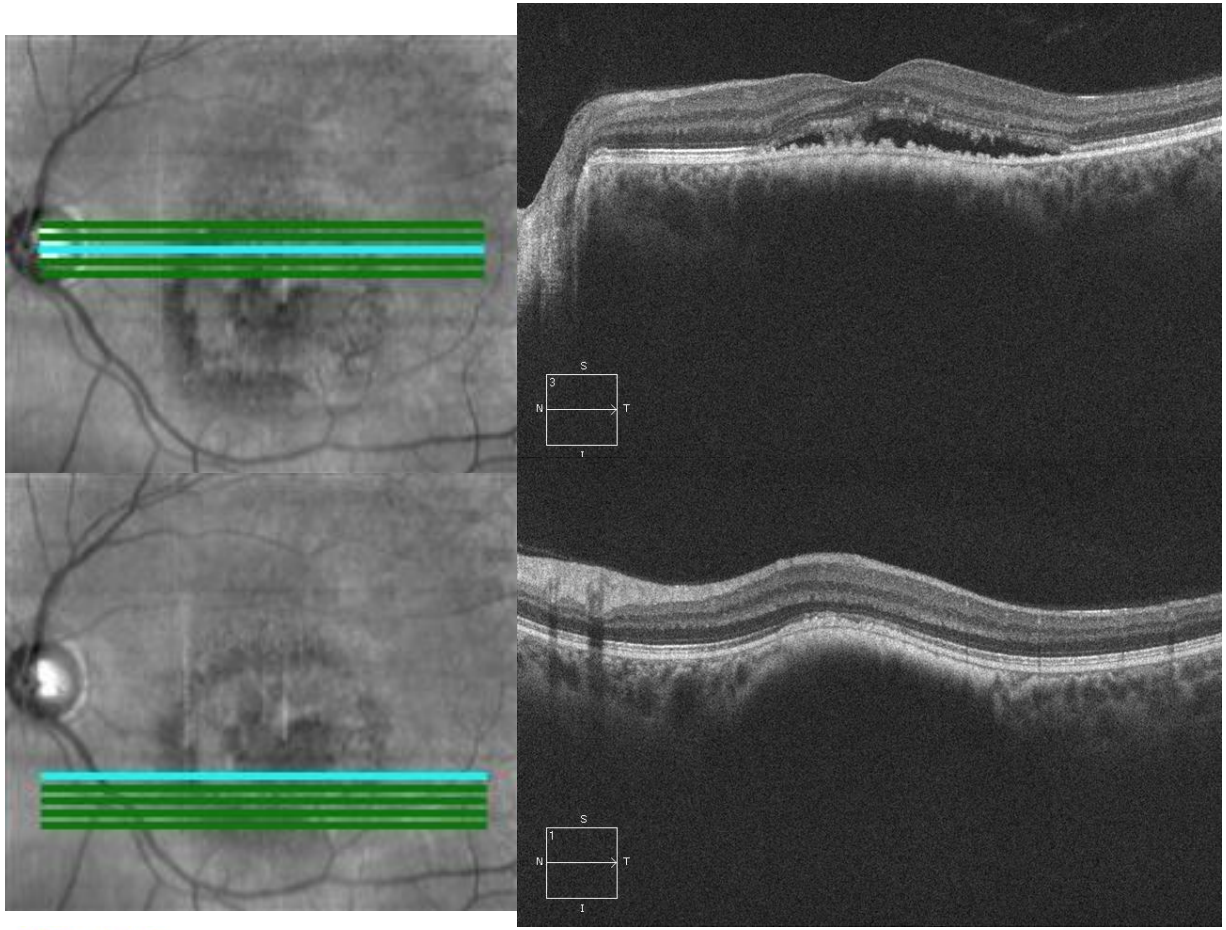

CSC y otros DNS que pueden llevar a errores diagnósticos

- Mujer de 45 años
- Av. OD: 0.15. OI: 0.9
- IMAGÉNES EN REGUERO

2013 **2014** **2015**

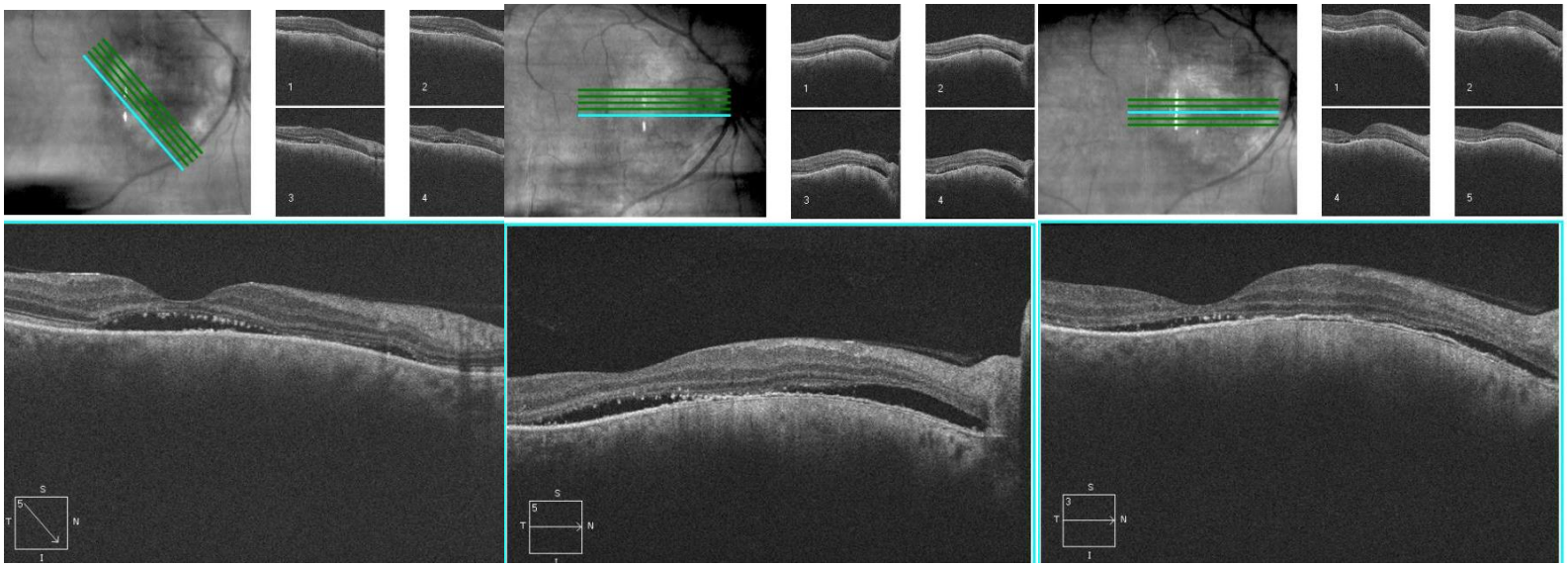

CSC y otros DNS que pueden llevar a errores diagnósticos

- Mujer de 45 años
- Av. OD: 0.15. OI: 0.9
- IMAGÉNES EN REGUERO

2015

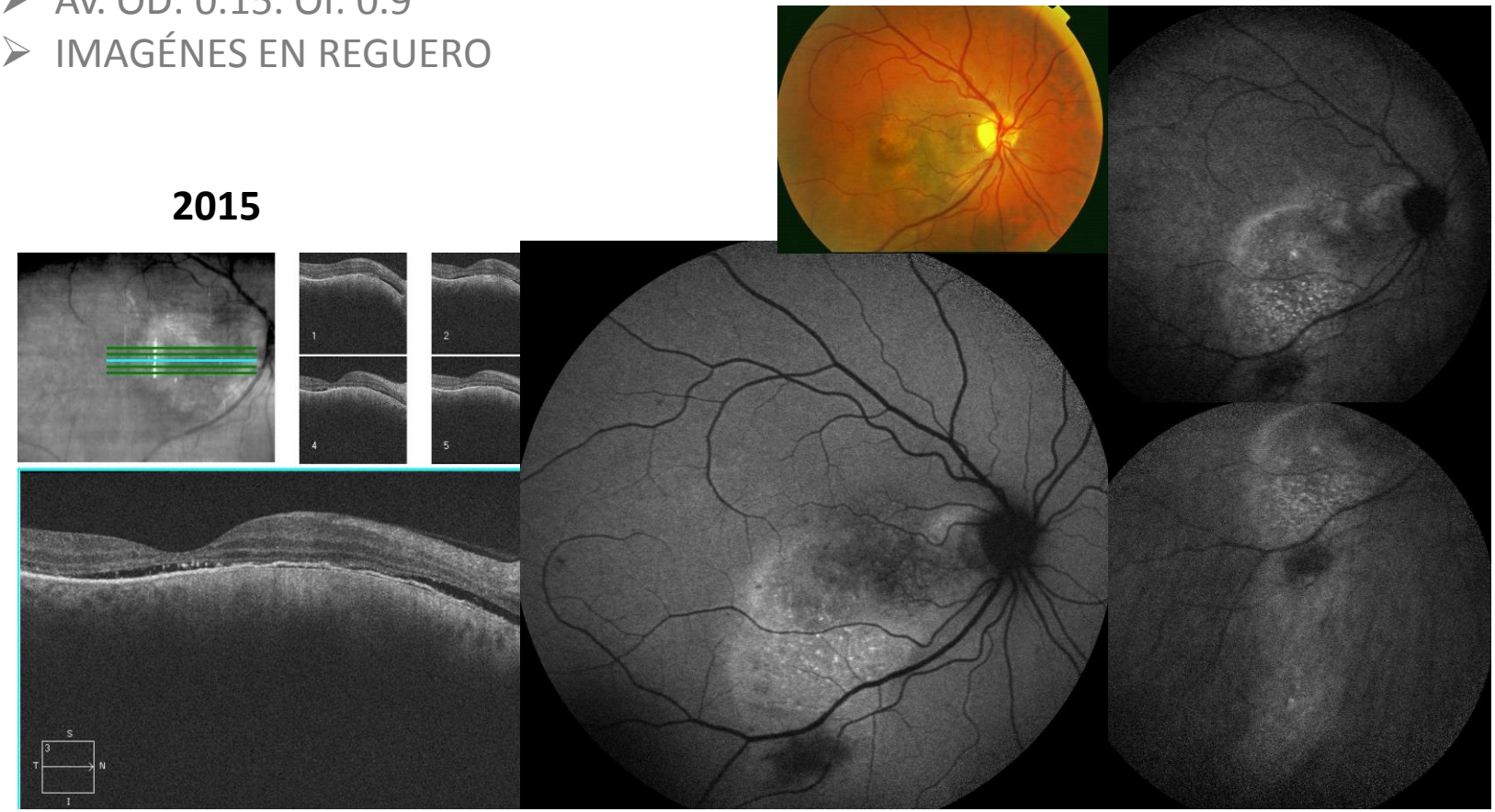

CSC y otros DNS que pueden llevar a errores diagnósticos

- Mujer de 45 años
- Av. OD: CD OI: 0.9
- IMAGÉNES EN REGUERO

2016

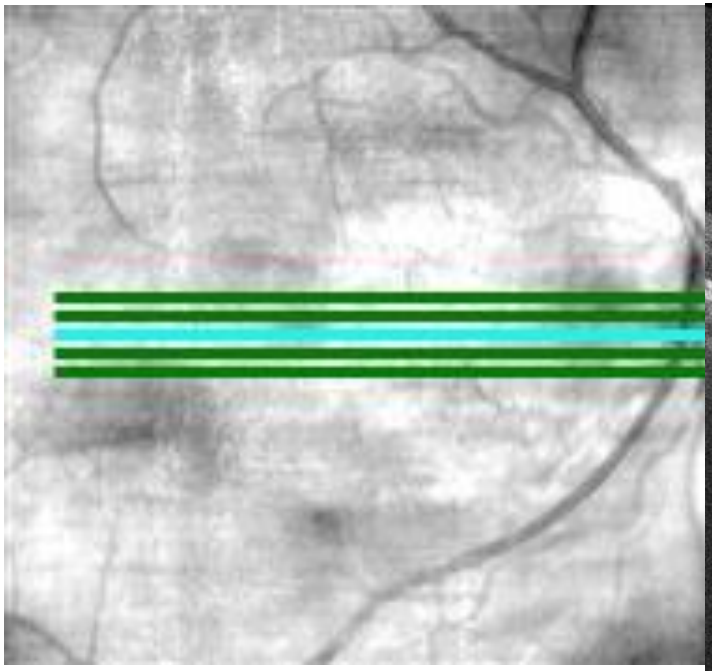

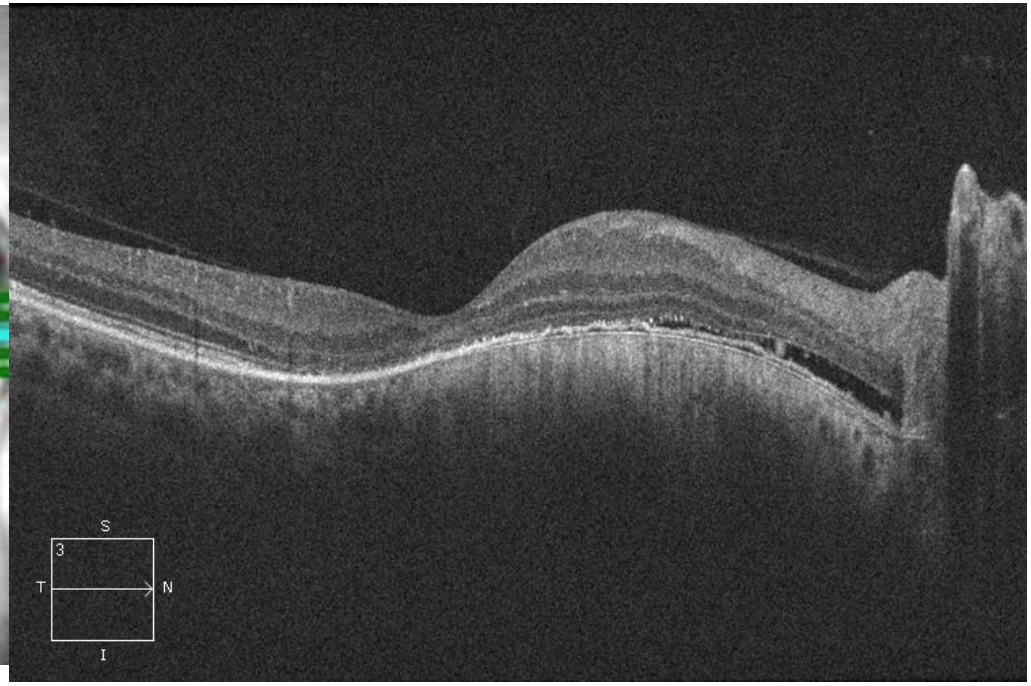

CSC y otros DNS que pueden llevar a errores diagnósticos

- Hombre de 81 años. Diagnosticado de NEVUS DE COROIDES OI en 2010
- AV: OD: 0.5. OI: CD (veía 0.5)

2013 **2015**

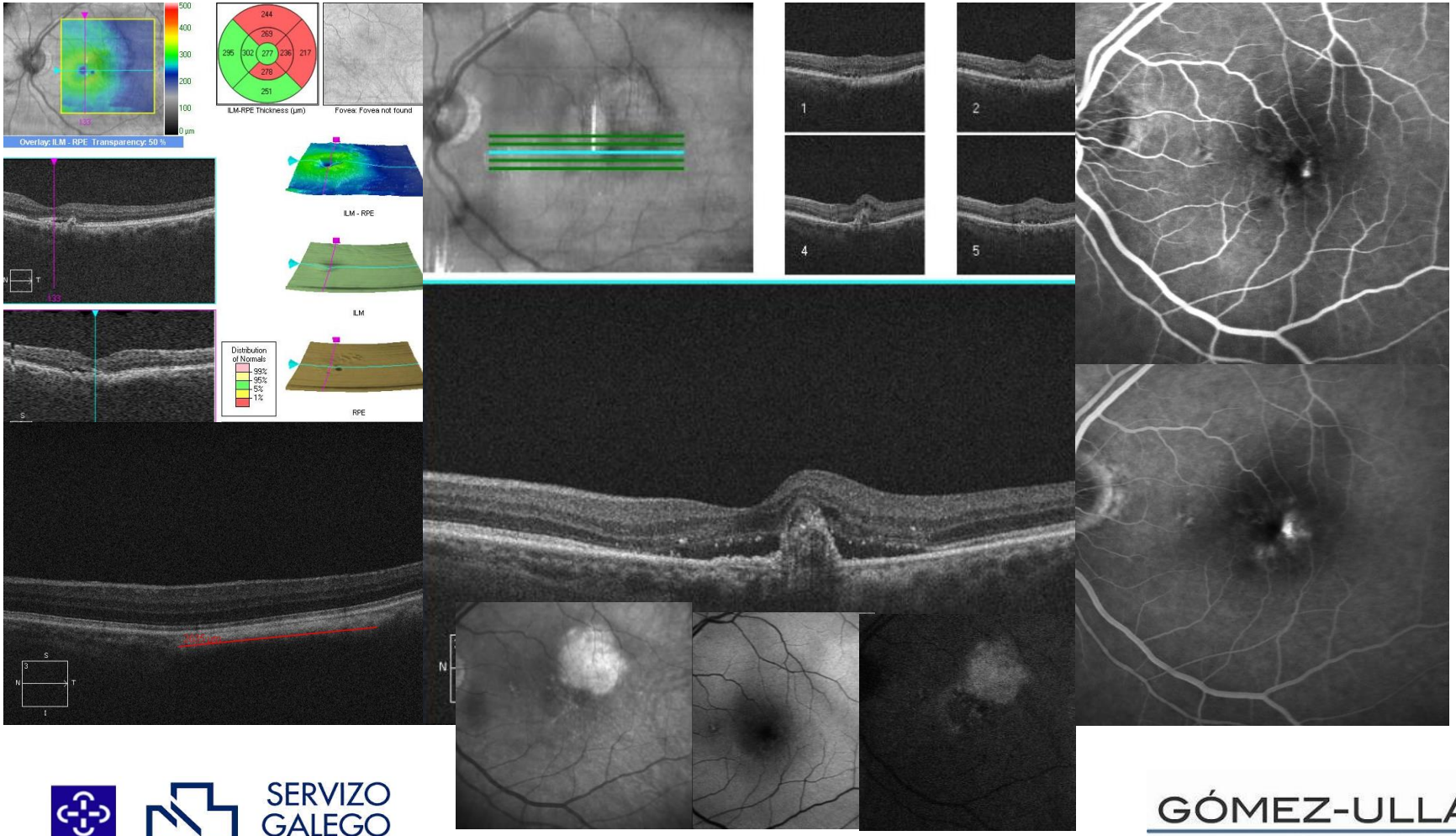

CSC y otros DNS que pueden llevar a errores diagnósticos

- Mujer de 55 años. Diagnosticada de CCS aguda OI en 2013
- AV: OD: 0.9. OI: 0.7
- Fue tratada con alprazolam con resolución del DNS

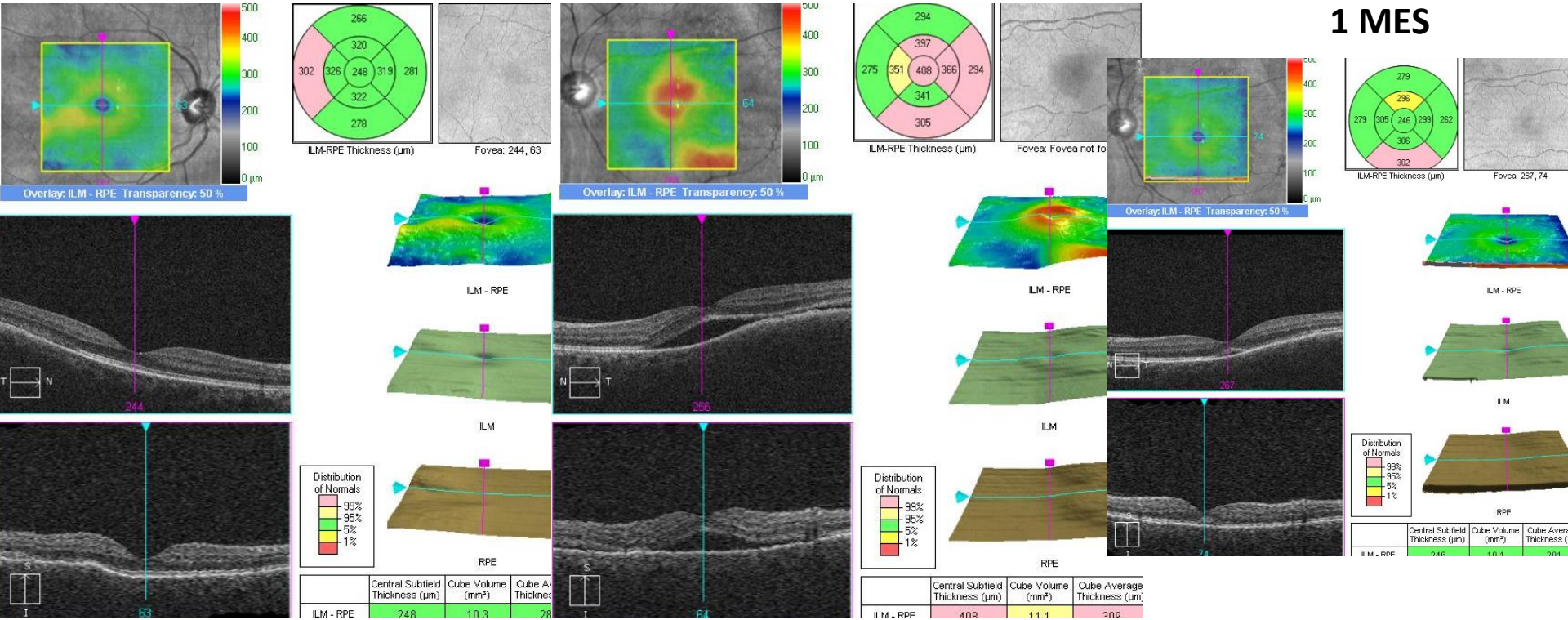

Complexo Hospitalario Universitario de Santiago

SERVIZO GALEGO de SAÚDE

GÓMEZ-ULLA Instituto Oftalmológico

CSC y otros DNS que pueden llevar a errores diagnósticos

- Mujer de 55 años. Antecedentes de CCS aguda OI en 2013 que se resolvió con tratamiento médico.
- Acude en abril de 2015 por disminución AV. AV: OD: 0.3. OI: 0.1
- **Remitida con sospecha de CCS bilateral con posible NVC OI**

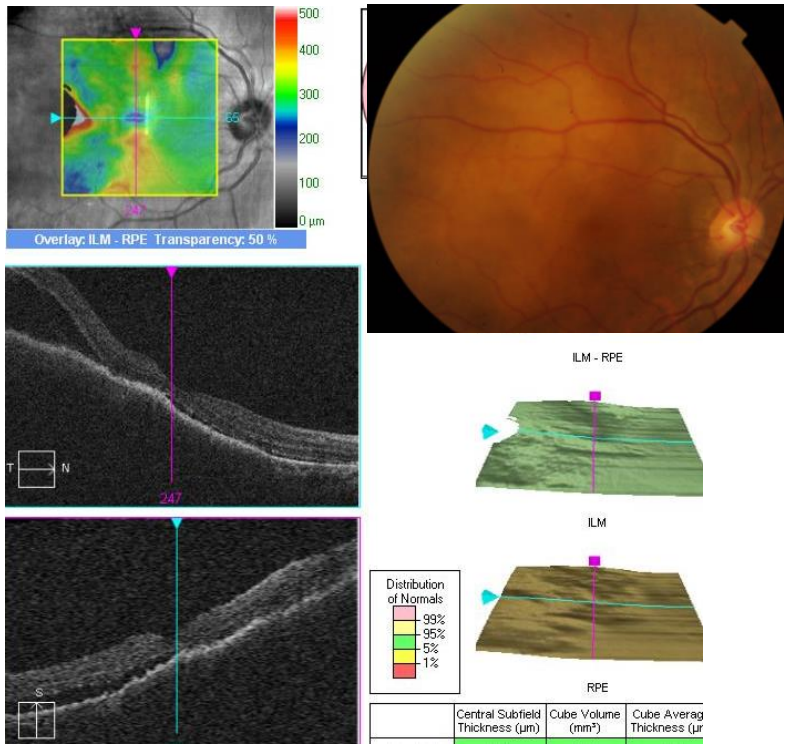

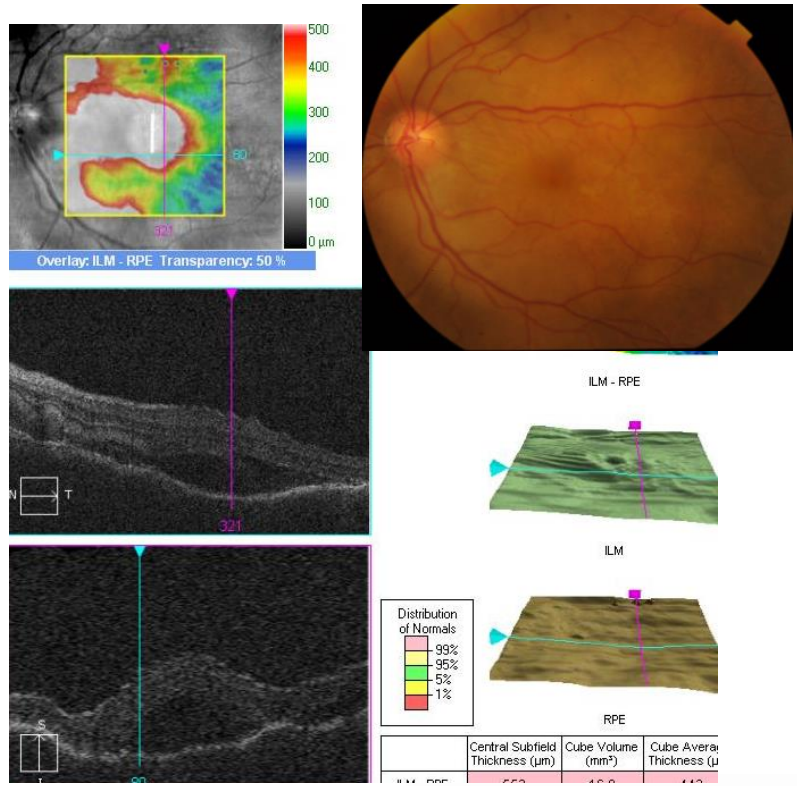

Complexo Hospitalario Universitario de Santiago

SERVIZO GALEGO de SAÚDE

GÓMEZ-ULLA Instituto Oftalmológico

CSC y otros DNS que pueden llevar a errores diagnósticos

- Mujer de 55 años. Antecedentes de CCS aguda OI en 2013 que se resolvió con tratamiento médico.
- DIAGNÓSTICADA DE CANCER DE MAMA

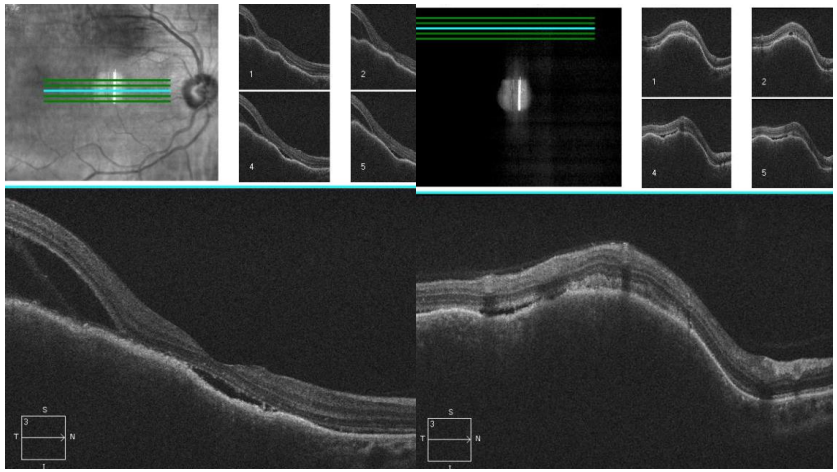

OD

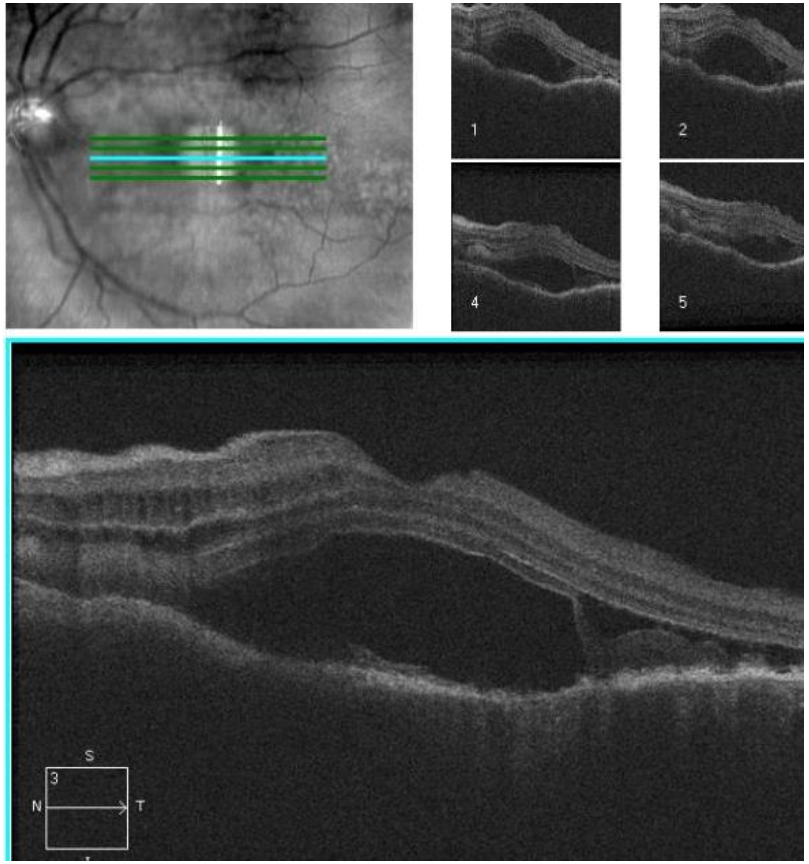

OI

CSC y otros DNS que pueden llevar a errores diagnósticos

- Mujer de 55 años. Antecedentes de CCS aguda OI en 2013 que se resolvió con tratamiento médico.
- SOSPECHA DE METÁSTASIS COROIDEAS BILATERALES

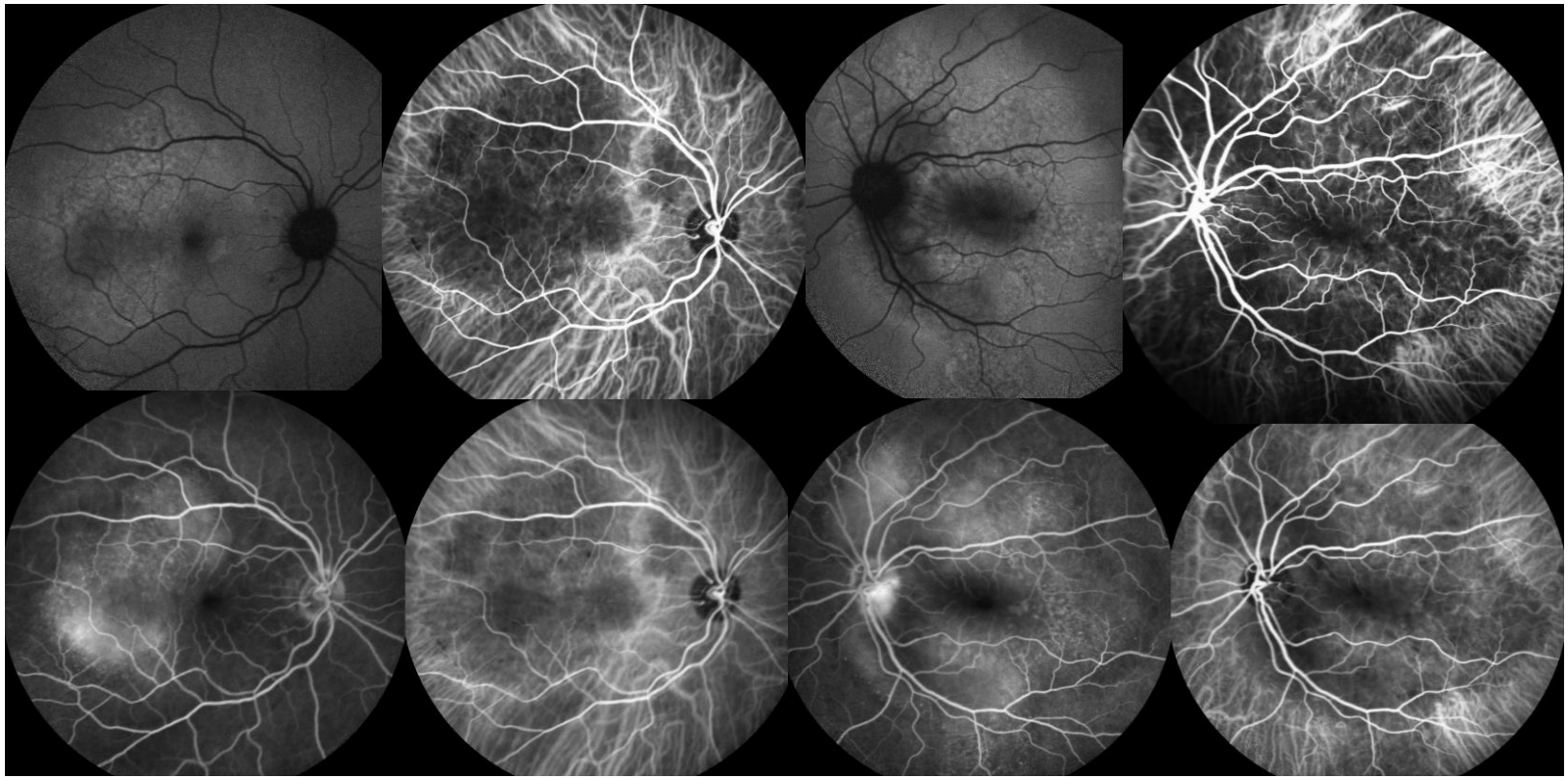

OD **OI**

Conclusión

- **HACER UN BUEN USO DE LAS PRUEBAS DIAGNÓSTICAS QUE TENEMOS A NUESTRO ALCANCE SIN OLVIDARNOS DE LA BIOMICROSCOPÍA Y UNA CORRECTA ANAMNESIS PUEDE FACILITARNOS EN MUCHOS CASOS EL DIAGNÓSTICO**

Formas Clínicas. CSC AGUDA

Una ampolla transparente

Precipitados amarillentos

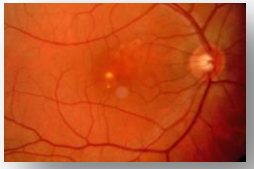

DEPs

DIAGNOSTICO BASICO: OCT

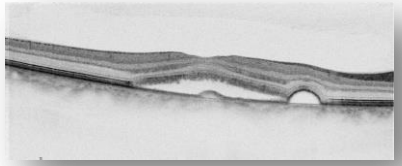

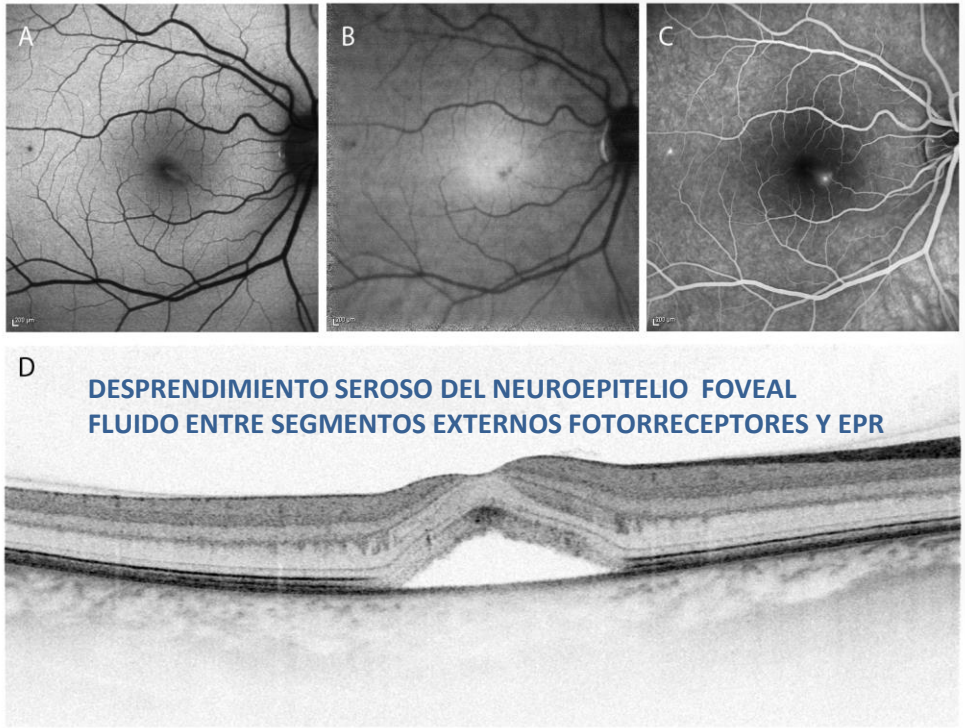

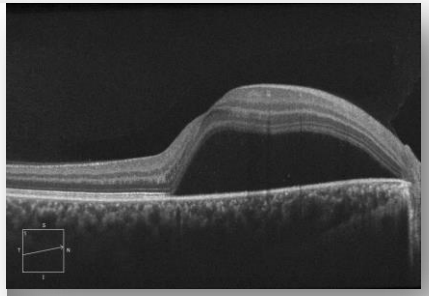

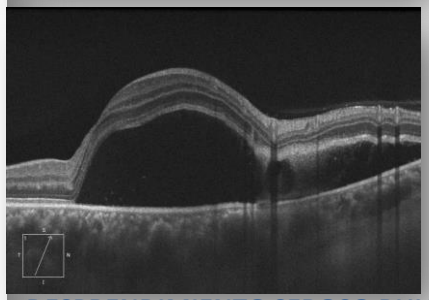

DESPRENDIMIENTO SEROSO BULLOSO MAS EXTENSOS Y ELEVADOSCON ASPECTO BLANQUECINO A NIVEL DEL PUNTO DE FUGA CON PRESENCIA DE FIBRINA

Complexo Hospitalario Universitario de Santiago

GALEGO de SAÚDE

GÓMEZ-ULLA Instituto Oftalmológico

Formas Clínicas. CSC AGUDA

DIAGNOSTICO BASICO: OCT

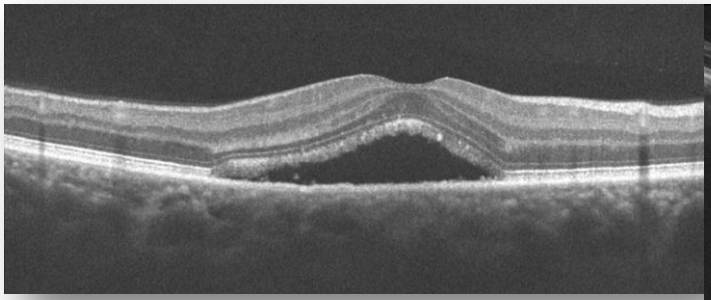

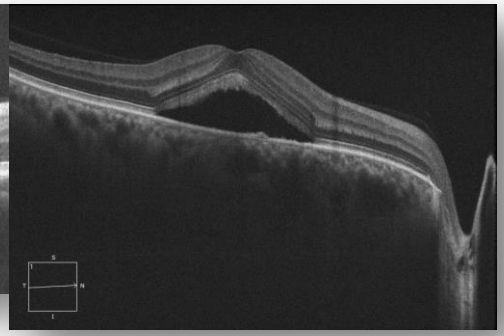

CONSERVACION DE LA MLE Y PRECIPITADOS

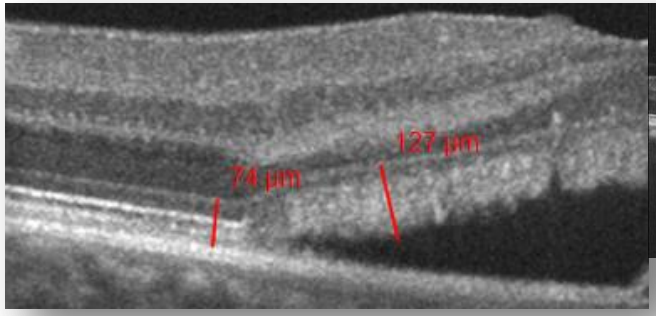

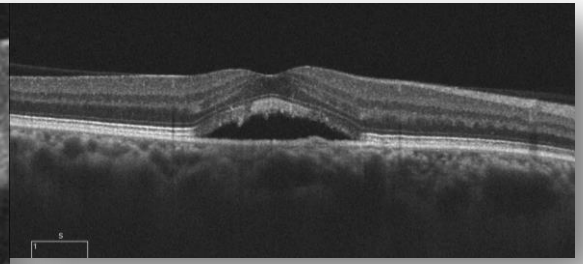

ELONGACION DE LOS SEGMENTOS EXTERNOS

DIAGNOSTICO BASICO: OCT

PROTUBERANCIAS EN EPR COMO LEVANTAMIENTOS CUPULIFORMES: PUNTOS DE FUGA POR AGF Y DEPs

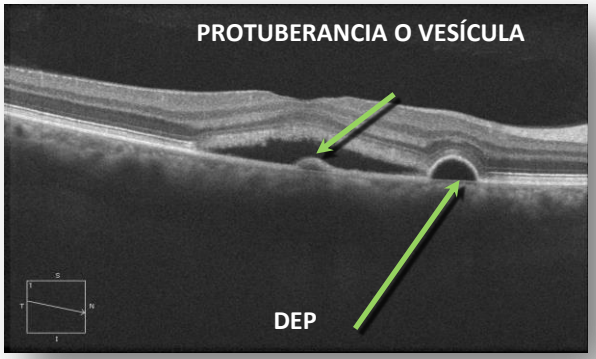

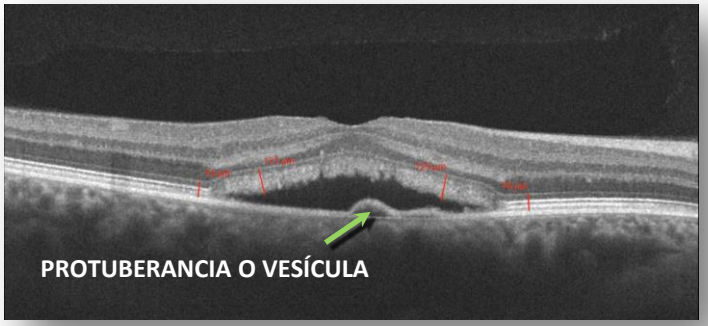

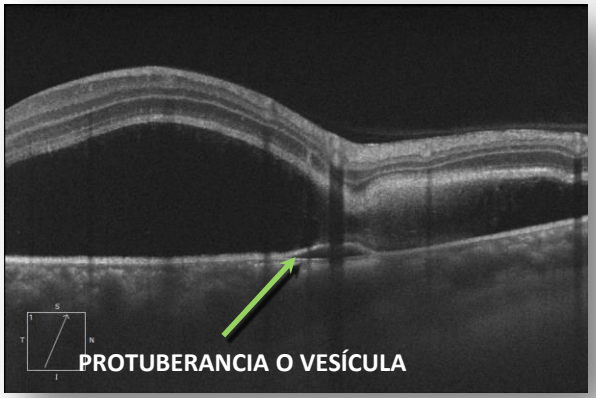

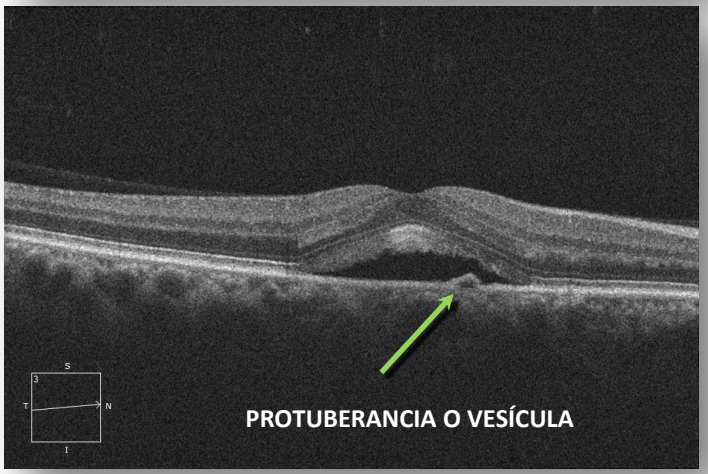

Formas Clínicas. CSC AGUDA

DIAGNOSTICO BASICO: AF

- **No existir hallazgos en la AF inicialmente**
- **Áreas oscuras, hipoautofluorescentes a nivel del punto de fuga más visibles con la AF-LOCIR**

(cerca de la fóvea debido al efecto pantalla en área macular pigmentos)

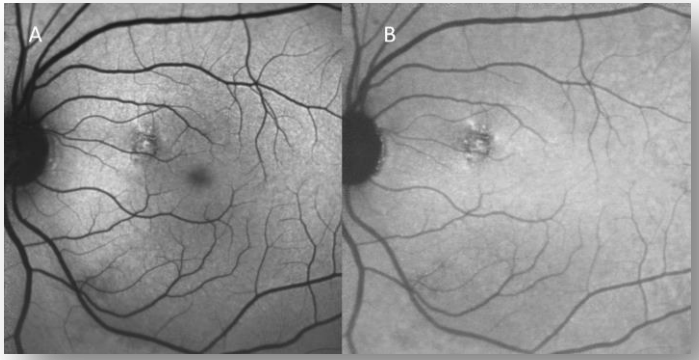

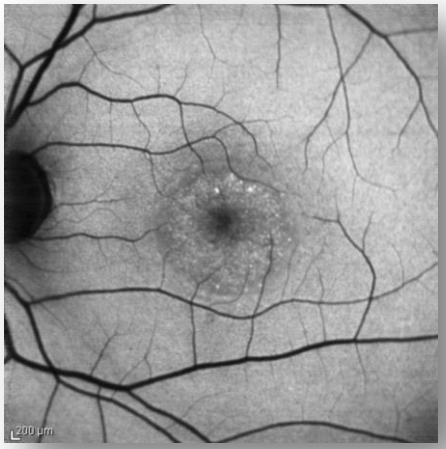

Puntos hiperautofluorescentes que se Corresponden con los precipitados de material blanquecino vistos en el FO

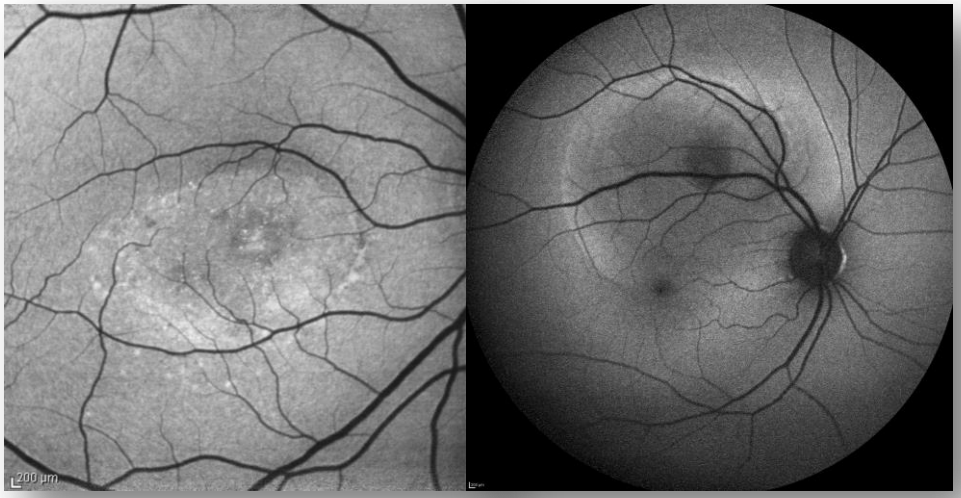

La hiperAF puede ser claramente visible y acumularse a lo largo de los bordes del DNS

Formas Clínicas. CSC CRONICA ACTIVA

- **DNS CON PUNTOS DE FUGA ACTIVOS DE MAS DE 6 M DE EVOLUCIÓN**
- **DNS RECURRENTES CON ATROFIA DEL EPR QUE DIBUJA PATRONES IRREGULARES O GRAVITACIONALES "EN REGUERO" DESDE LA MACULA HACIA LA RETINA INFERIOR**

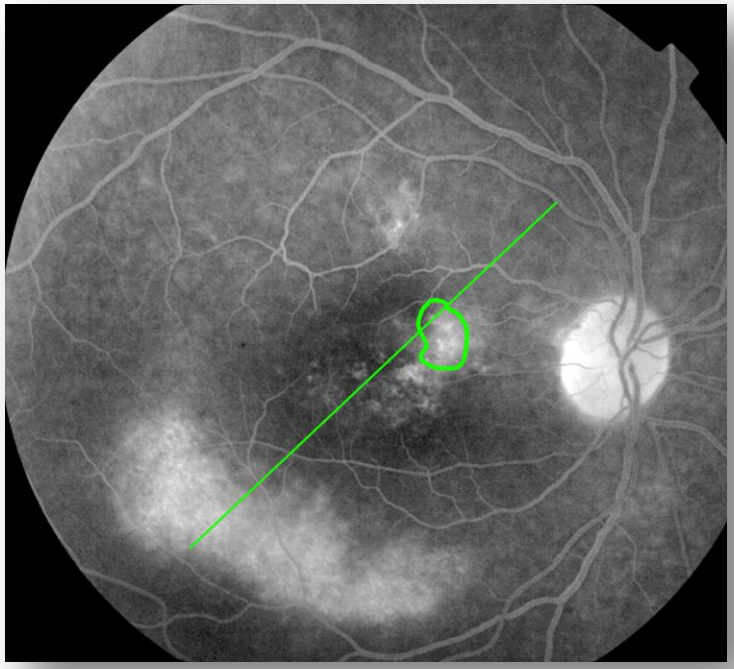

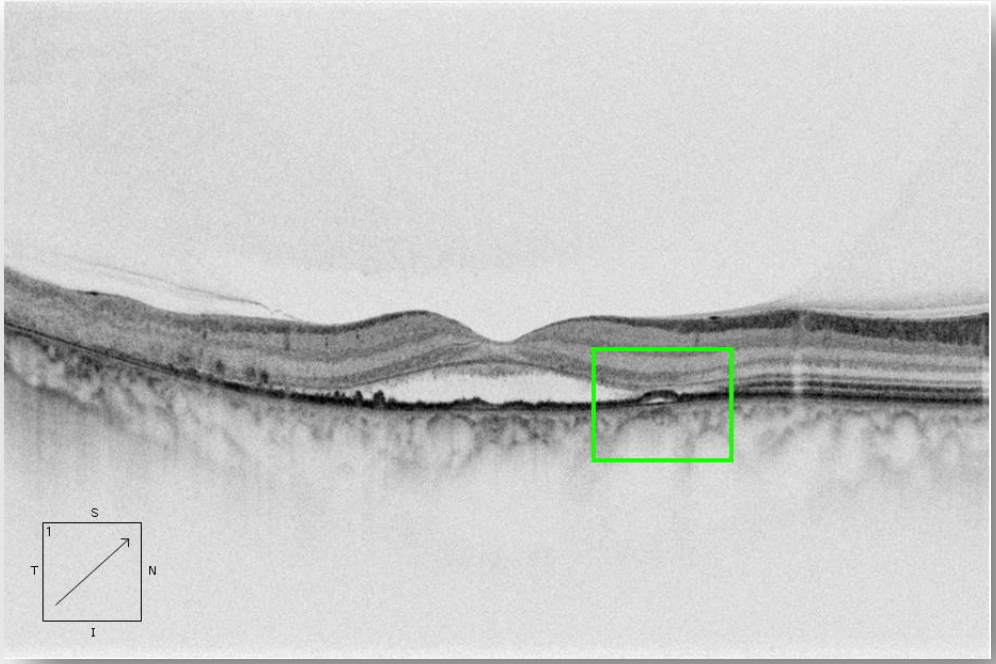

Formas Clínicas. CSC CRONICA ACTIVA

- **OCT: <u>DNS</u>**
  - **ATROFIA RETINIANA y DEL EPR**
  - **DEFECTOS EN LA ZONA ELIPSOIDE (correlación AV)**
  - **EMQ**
  - **PRECIPITADOS SUBRETINIANOS HIPERREFLECTIVOS**

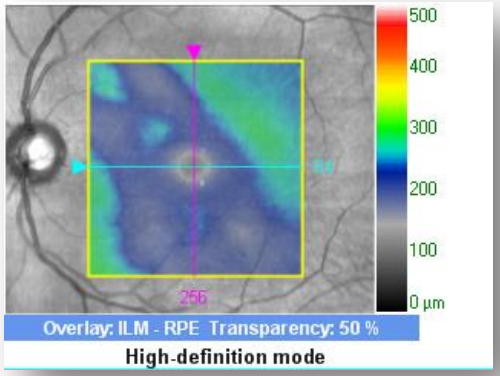

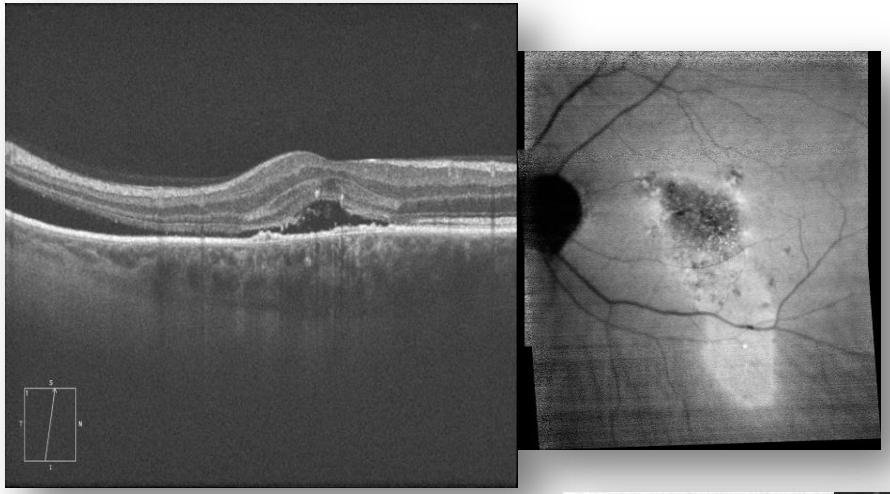

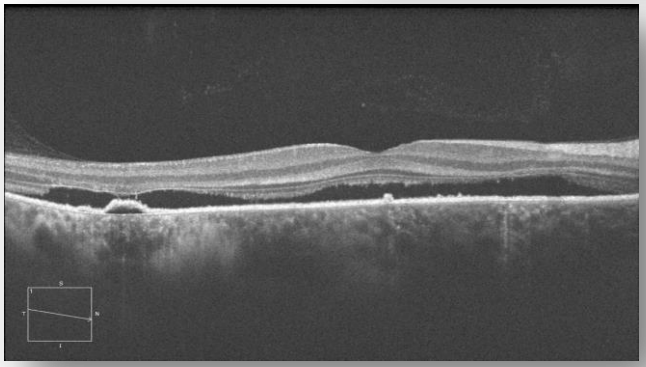

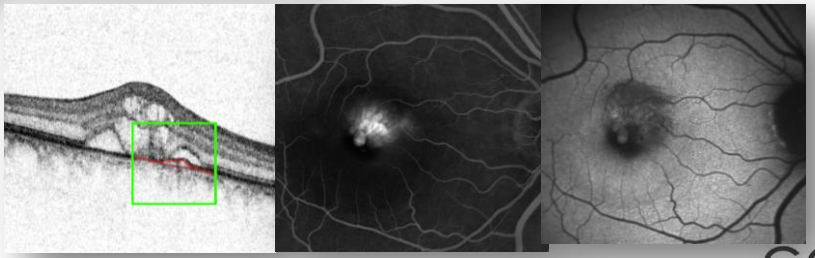

Formas Clínicas. CSC CRONICA INACTIVA

- **DESPIGMENTACIÓN Y ATROFIA DEL EPR MULTIFOCAL Y/O DIFUSA CON AUSENCIA DE DNS**
- **DIFICIL DIAGNÓSTICO**

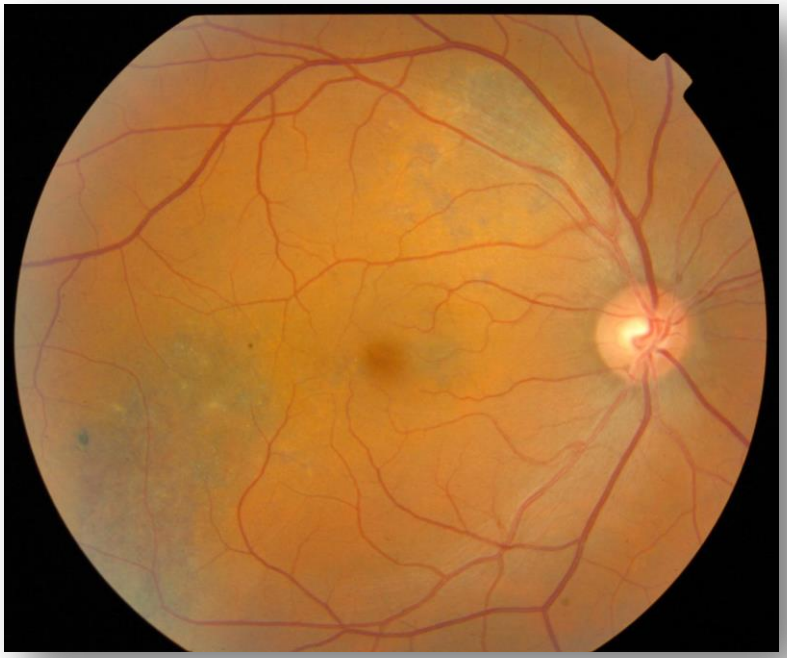

Conclusión

- **HACER UN BUEN USO DE LAS PRUEBAS DIAGNÓSTICAS QUE TENEMOS A NUESTRO ALCANCE SIN OLVIDARNOS DE LA BIOMICROSCOPÍA Y UNA CORRECTA ANAMNESIS PUEDE FACILITARNOS EN MUCHOS CASOS EL DIAGNÓSTICO**