Endoftalmitis

Protocolo de Tratamiento

Victoria de Rojas

Complexo Hospitalario Universitario A Coruña

Diagnóstico Microbiológico y Tratamiento

URGENCIA

1 - 3 horas

Muestras Microbiología

TRATAMIENTO

Obtención de muestras y diagnóstico microbiológico

Muestra humor acuoso

0.1-0.15 ml
Jeringa 1ml, aguja 25-30 G

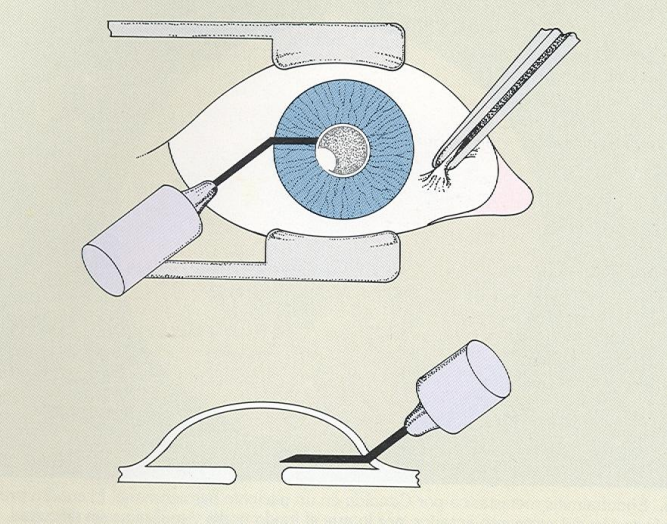

Muestra vítrea

“Gold standard”	**Vitrectomía**
“Silver standard”	**Vitreotomo portátil 23 G**
“Copper” standard”	**Punción aguja 20-25 G**

0.2 ml

Obtención de muestras y diagnóstico microbiológico

Envío directo muestra microbiología 24 h 4-8º EVS 6 h

Frotis y siembra medios cultivo

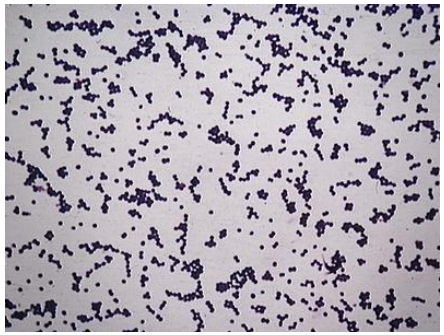

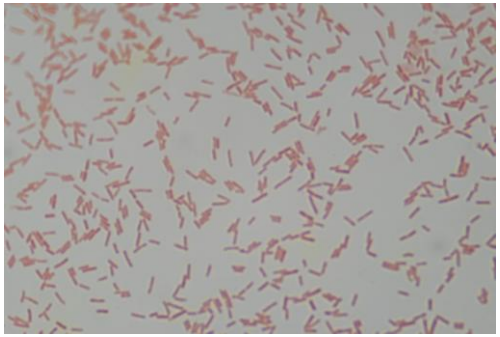

- Tinción Gram 1h
- Cultivo

Agar chocolate
Agar Sabouraud
Tioglicolato
15 días

Antibiograma
24 - 48 h
RAST 6 -10 h
de Kaspar 2002

Medio Bactec Peds Plus F

- Mayor tasa cultivos positivos
- Medio único
- Fácil transporte
- Caducidad
- No precisa incubación inmediata

Kratz Ophthalmol 2006

Obtención de muestras y diagnóstico microbiológico

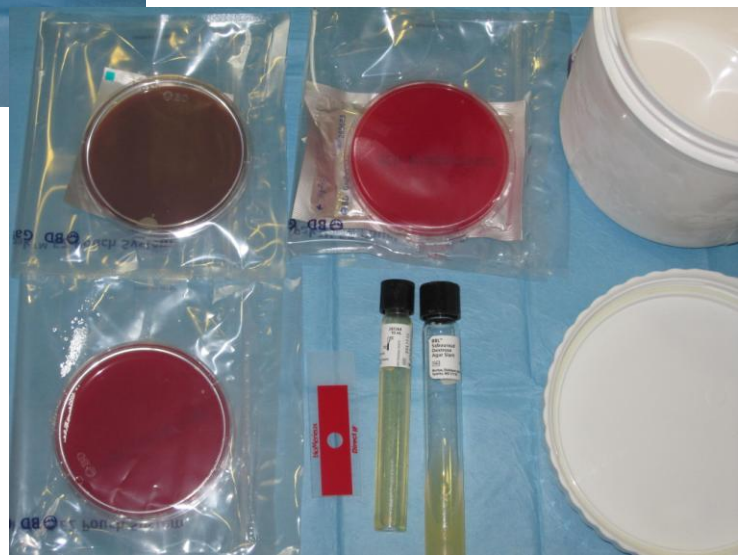

- ✓Agar sangre
- ✓Agar Chocolate
- ✓Agar Sabouraud
- ✓Caldo Tioglicolato
- ✓Schandler

Obtención de muestras y diagnóstico microbiológico

PCR

Endoftalmitis Aguda Estudio ESCRS

29 sospecha
20 confirmados gram, cultivo o PCR
14 gram, cultivo
6 PCR
Aumenta el diagnóstico en 20%

Tubos Eppendorf estériles separados +4º (24 h) -20º (>24 h)

Muestras HA y vítreo procesadas PCR si Gram y cultivo negativos en 24-48h

Ventajas	Desventajas
Rapidez 90 min	Disponibilidad
No interferencia tto previo	No informa susceptibilidad
Sensible	Fácil contaminación

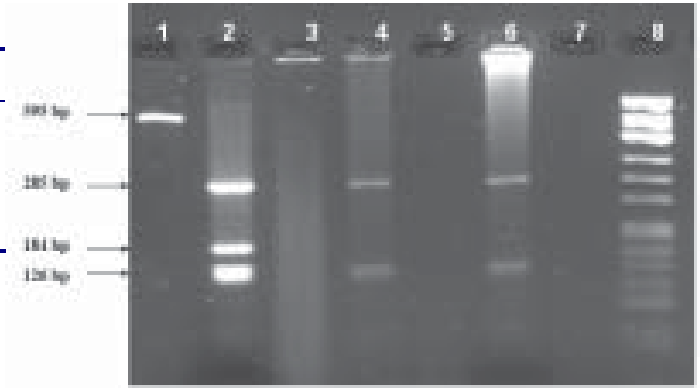

Seal 2008 ESCRS Study, Goldschmidt 2009

Tratamiento Endoftalmitis Aguda

Vitrectomía

Agudeza visual

EVS 1995

< MM → Vitrectomía

≥ MM → Biopsia vítrea e inyecciones intravítreas

1b/A
SERV 2011

Limitaciones EVS

Diabéticos Doft 2001 (3C)

80% EVS CNS
Endoftalmitis HIPERAGUDAS, otras cirugías (4D)
(G-, *S aureus, Streptococcus*)
Presentación en 24-48h
Ausencia reflejo rojo FO
Ocupación vítrea densa

Callegan 2002

Barry 2007

Protocolo ESCRS 2007, 2013 *"GOLD STANDARD"*

PROCEDIMIENTO DIAGNÓSTICO Y TERAPÉUTICO

CEVES Vitrectomía Precoz y Completa 91% AV>20/40 EVS 53%

Vitrectomía excepto si se observa la retina ó buen reflejo fondo

"Ten years after…are findings of the EVS still relevant today?"

Kuhn & Gini 2005, 2006

Tratamiento Endoftalmitis Aguda

Antibióticos Intravítreos

Antibióticos intravítreos (1b/A) intervalos 48 h-72 h
Vancomicina 1 mg/0.1ml
+
Ceftazidima 2 mg/0.1 ml
ó Amikacina 400µg / 0.1 ml (alérgicos penicilina)

+

Dexametasona intravítrea 400 µg /0.1 ml -controversia-

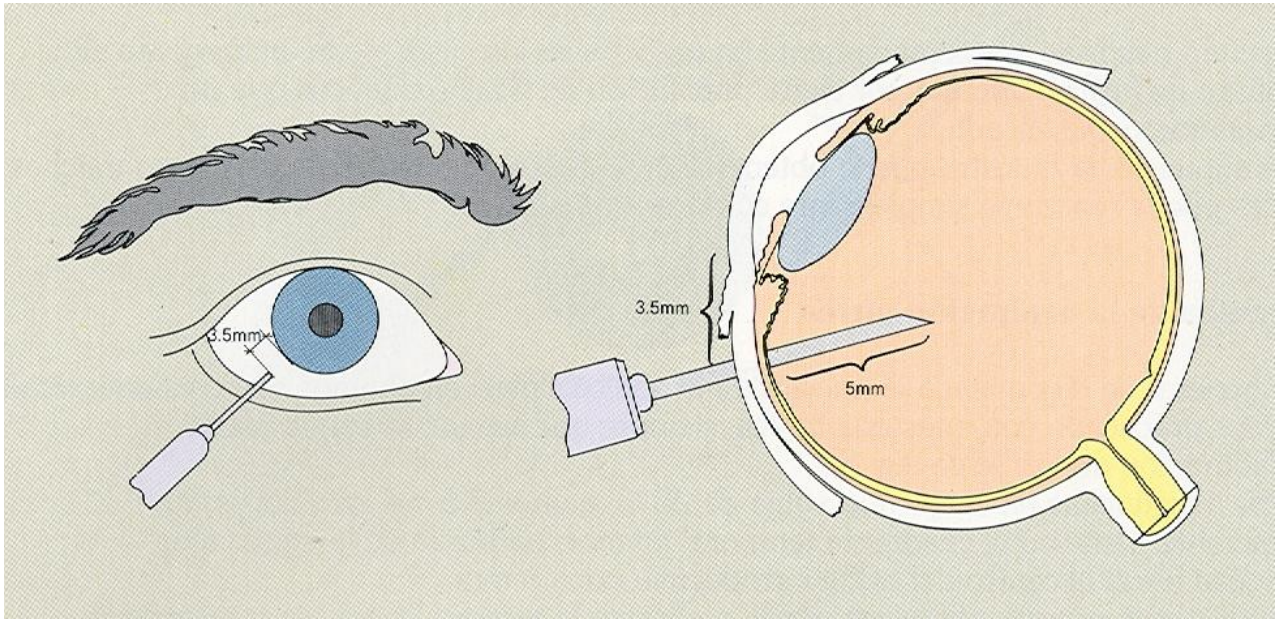

- Povidona yodada 5% antes y después
- Agujas 30G / jeringas y agujas diferentes
- Bisel hacia arriba / purgado
- Inyección lenta en vítreo central (1-2 min)
- Dilución 50% vitrectomizado, 1/4-1/10 (silicona-gas)
- Comprobar percepción luz tras inyección

Tratamiento Endoftalmitis Aguda

Sistémico

- **Antibióticos sistémicos** (probablemente no necesarios si infección CNS)
  Paciente ingresado (= intravítreos) 48 horas, 3-5 días, 1-2 sem (4D)
  Paciente ambulatorio (4D):
  -Moxifloxacino 400mg /día (función hepática, ECG) Hariprasad 2003
  +
  -Linezolid (Zyvox®) oral 600 mg /12 horas (hemograma, NO) López 2008

- **Considerar inicio corticoides sistémicos** 24h tras ATBs intravítreos (4D)
  -Prednisona 1 mg/kg/día

Barry 2007, 2013, SERV 2011, Koul 1989

Tópico

- **Antibióticos fortificados** (=intravítreos)/ fluoroquinolonas tópicas c/4h (4D)
  Si patología infecciosa segmento anterior o blebitis
- **Corticoides tópicos** c/4h (4D) ampliamente aceptado control inflamación CA
- **Midriáticos** (atropina) c/24h

Subconjuntival

- **NO ES ÚTIL** (2b/B), excepto si infección asociada segmento anterior (4/C)
  SERV 2011, ESCRS Barry 2013

Tratamiento Ambulatorio vs Hospitalización

Guía SERV 2011

- Endoftalmitis postoperatoria aguda y crónica: Tratamiento ambulatorio
- Endoftalmitis traumática y endógena: Ingreso Hospitalario

Ingreso Hospitalario
-dolor ocular u orbitario severo
-enfermedad sistémica asociada
-mal cumplimiento tratamiento
-dificultad para acudir a consultas seguimiento

Destry 2002

Gracias