Síndrome de Contracción Capsular

Paula Vázquez de Parga Salleras
Complejo Hospitalario Universitario de Orense

Definición

- Descrito por Davison[1] en 1993
- Complicacion de la capsulorrexis circular continua (ccc) tras cirugía de catarata.
- Reducción progresiva y acelerada del diámetro de la capsulorrexis.

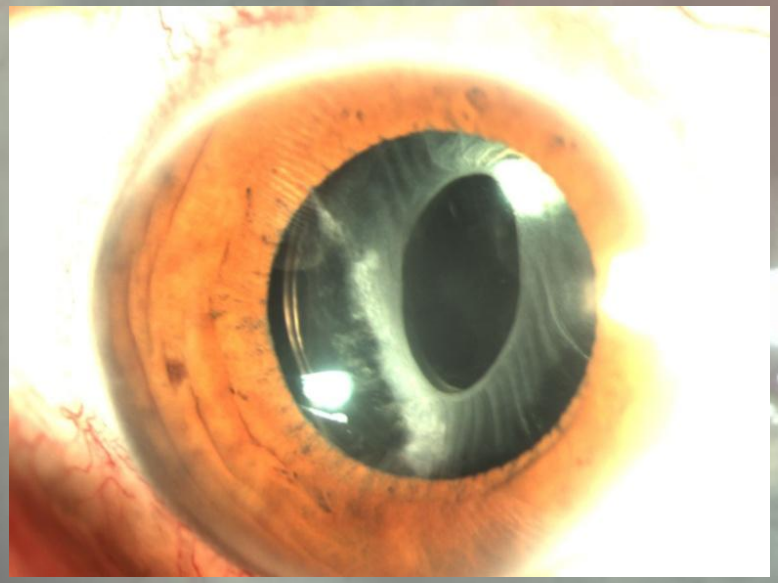

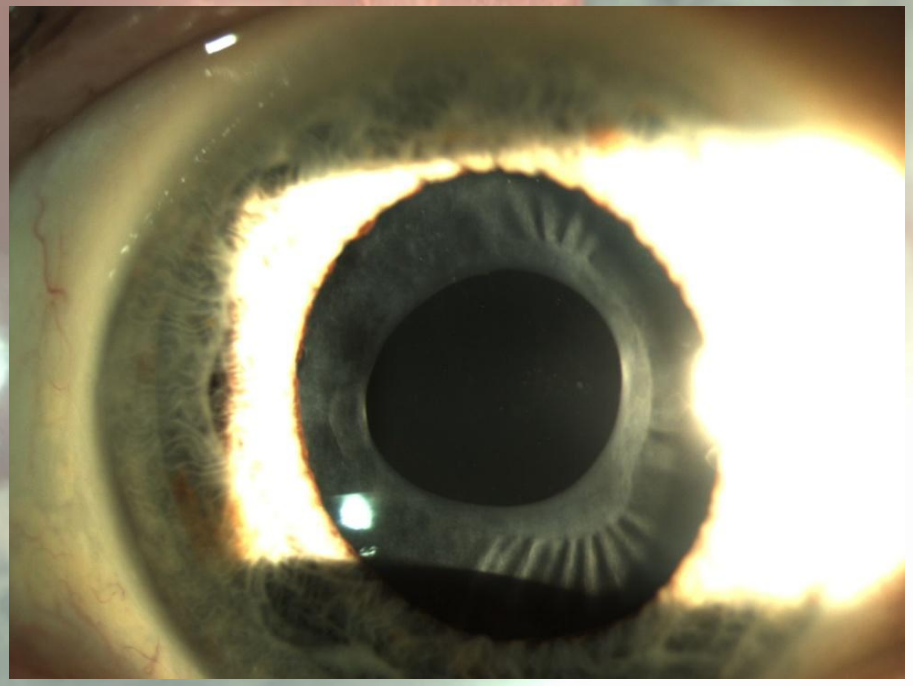

1.Davison 1993

Fisiopatogenia

- El origen del Síndrome de Contracción capsular son las **cels A** ubicadas en la zona interna de cápsula anterior [2,3]

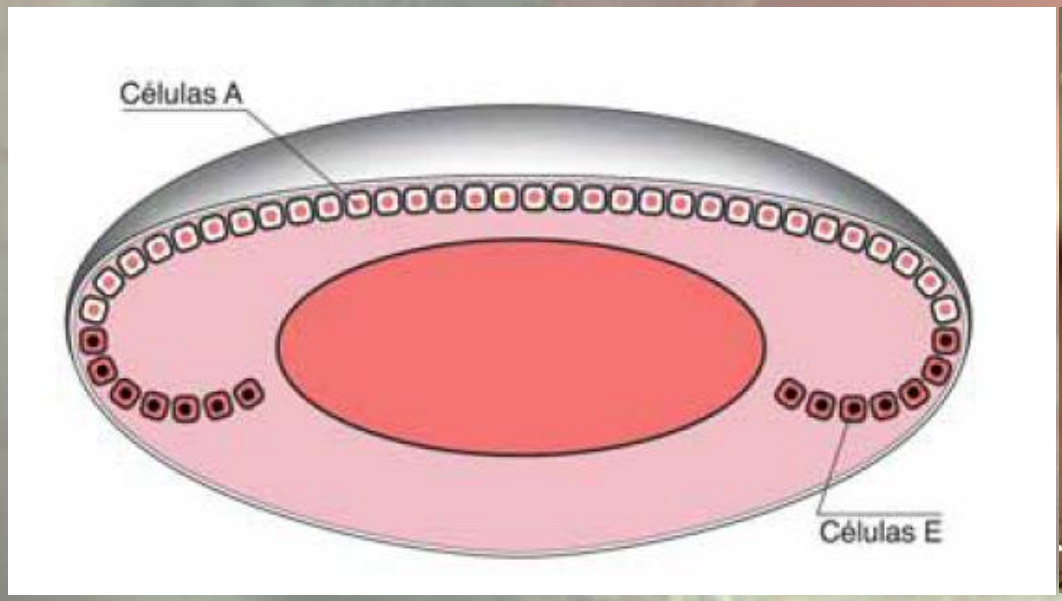

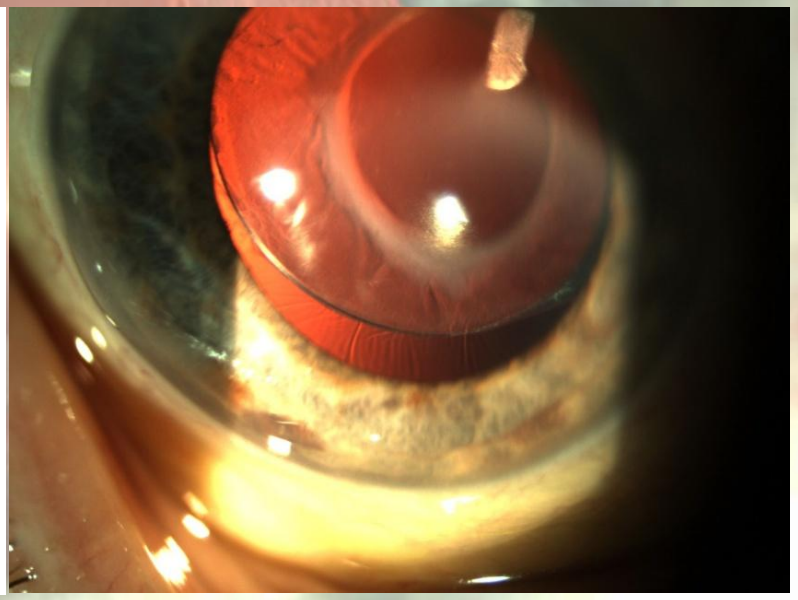

2. Menapace 2005. 3. Tognetto 2003

Fisiopatogenia.

- **Cels A** en contacto con la lente, sufren metaplasia a miofibroblastos y tienden a contraerse y a depositar colágeno sobre la cápsula anterior generando:
  - Pérdida de transparencia
  - Contracción.

→ Fibrosis capsular

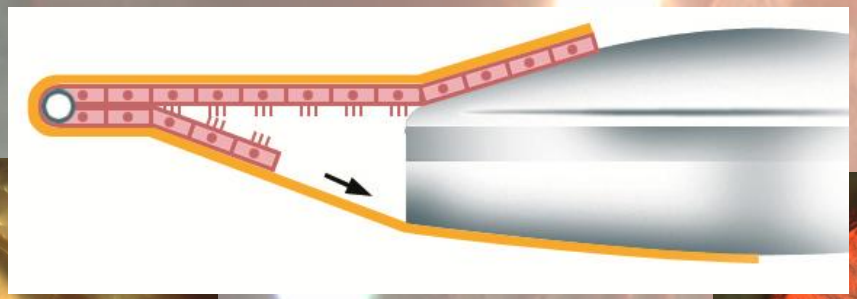

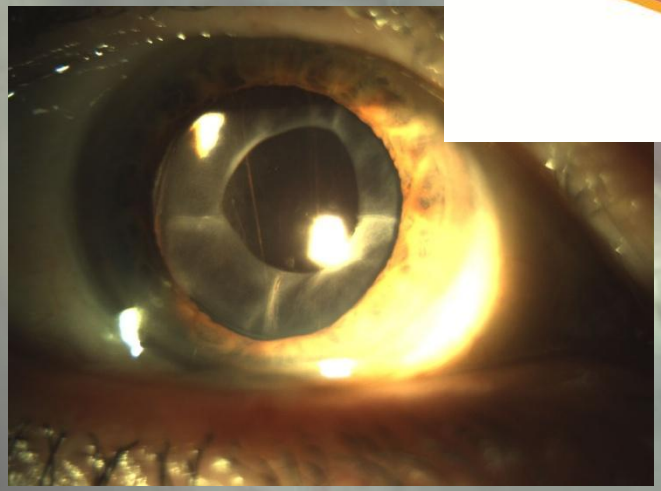

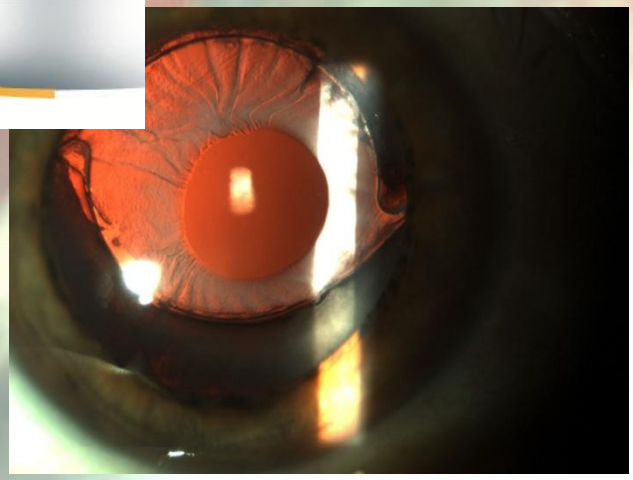

Estadíos de opacificacion c.anterior[4]

1. Fibrosis/opacificación del anillo de la capsulorrexis.
2. Opacificación difusa de la cápsula anterior en contacto con la óptica de la lente.
3. Formación de pliegues.
4. Fibrosis avanzada y/o asimétrica.

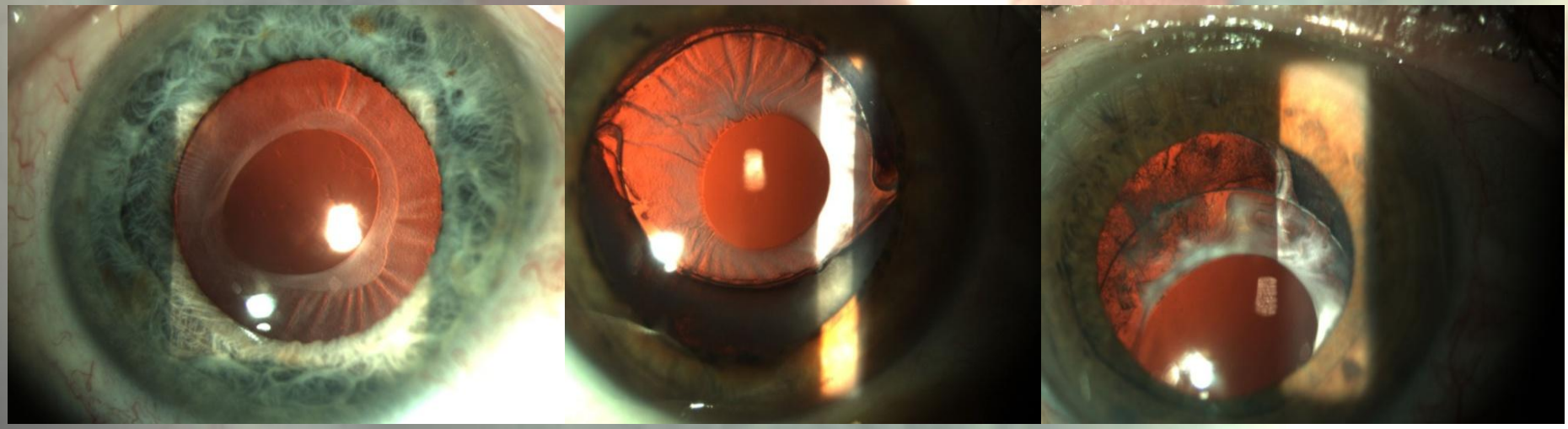

4.Werner 2001

Manifestaciones clínicas

- Suelen producirse en **primeras semanas** tras cirugía[5,6]
- Se relacionan con los siguientes hechos:
  - Opacificación y contracción de la cápsula anterior
  - Descentramiento de la lente intraocular

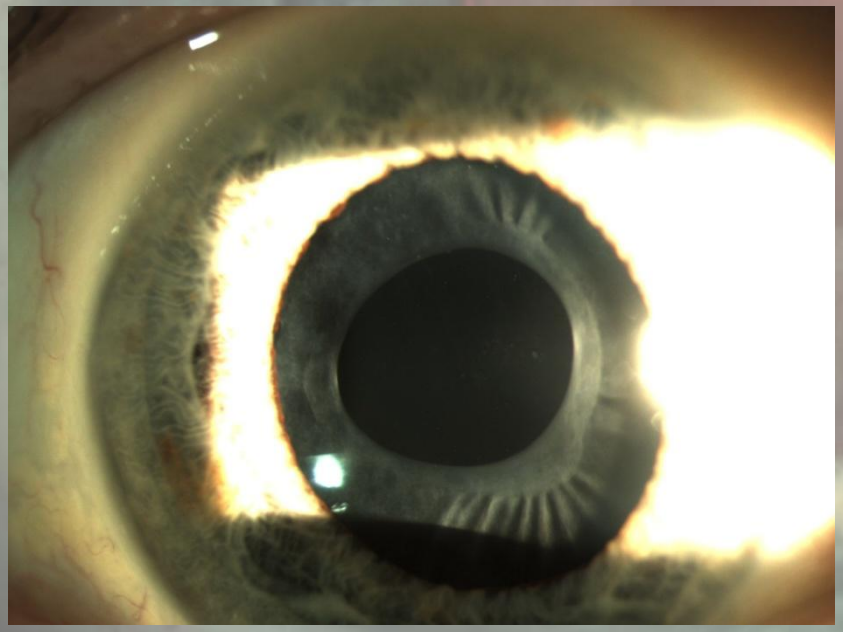

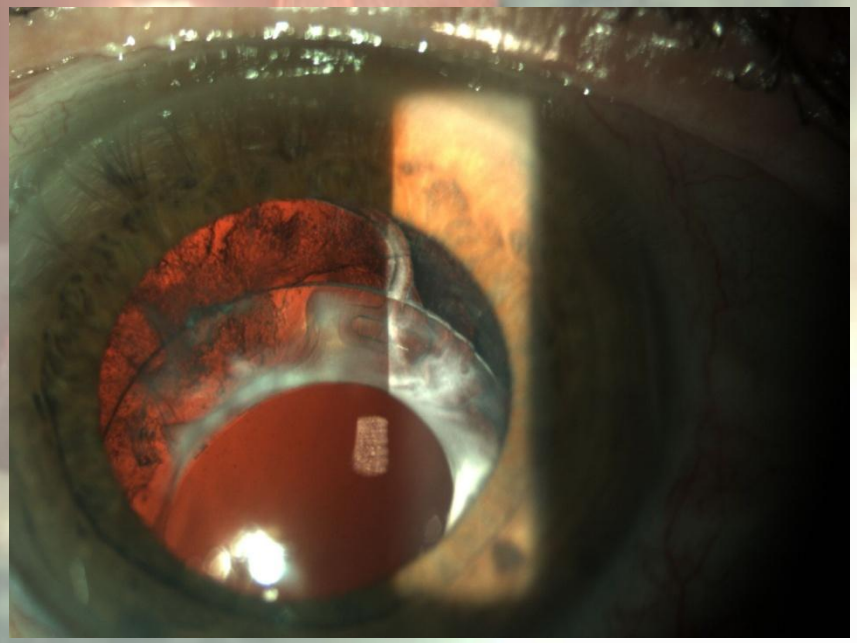

5. Joo 1996. 6. Werner 2000.

Manifestaciones clínicas

- Opacificación y contracción de la cápsula anterior:
  - Disminucion de AV de lejos[7].
  - Fenómenos disfotópsicos.
  - Disminución de la sensibilidad al contrate.
  - Hipotonía por desprendimiento del cuerpo ciliar[8].

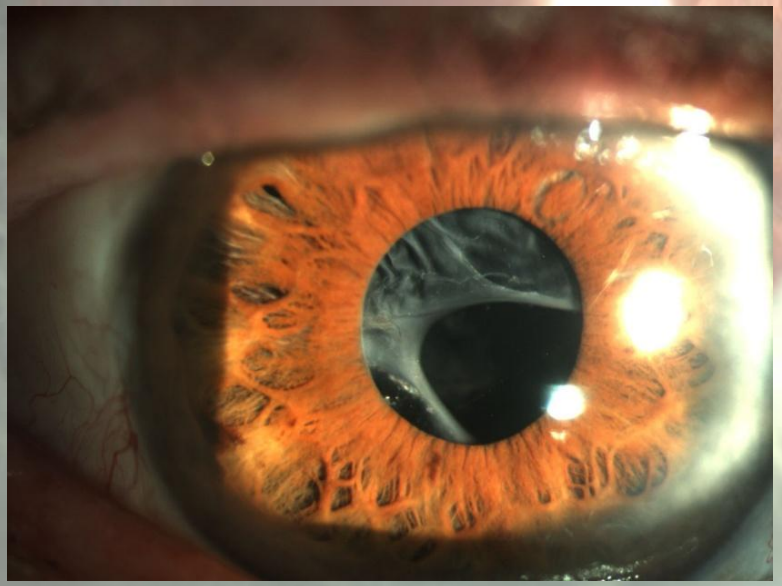

7.Hayashi 1998. 8. Salzmann 2000

Manifestaciones clínicas

- Descentramiento de la lente intraocular:
  - Cambios refractivos[9]
    - Esféricos
    - Astigmatismos
  - Diplopia
  - Deslumbramientos.

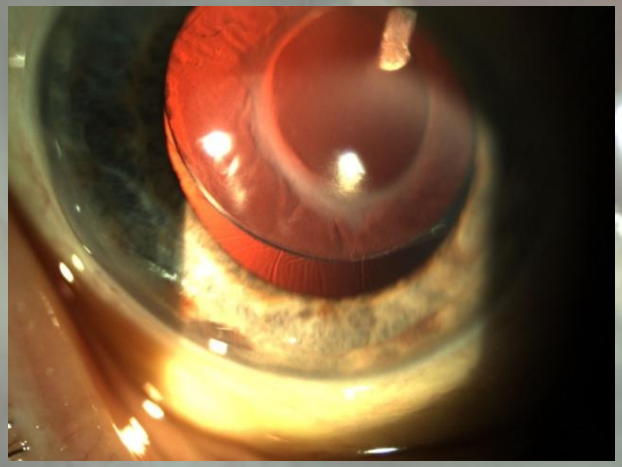

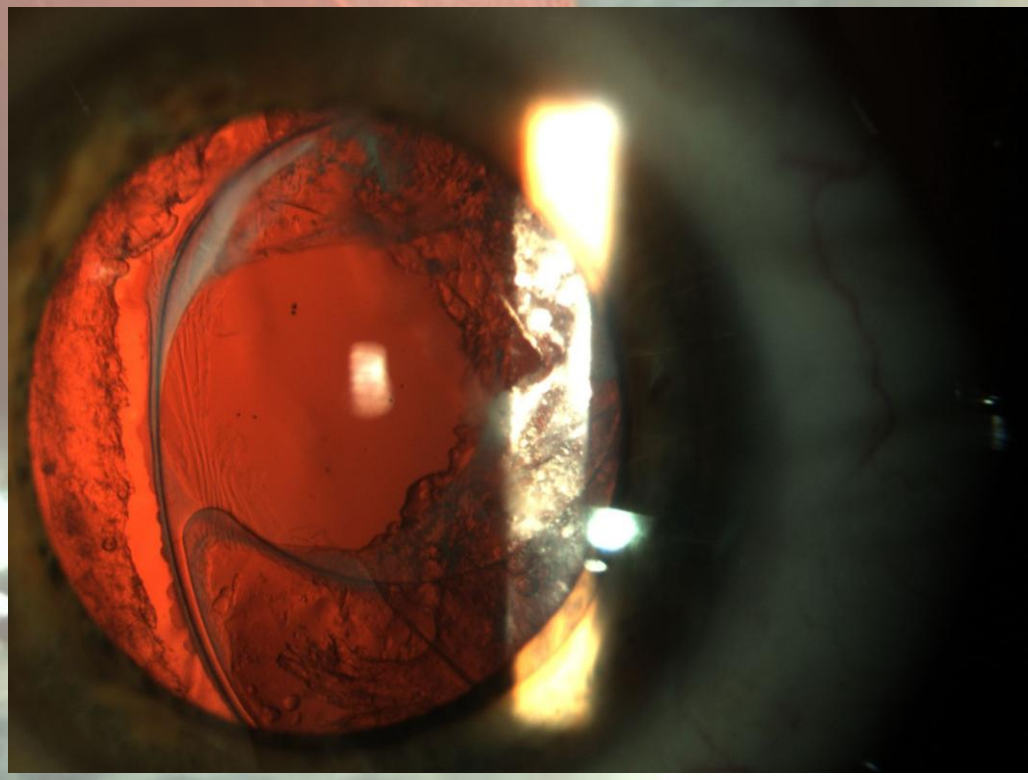

9. Hayashi 1998

Factores de riesgo

- Factores intraoperatorios.
- Factores oculares predisponentes.
- Factores sistémicos predisponentes.

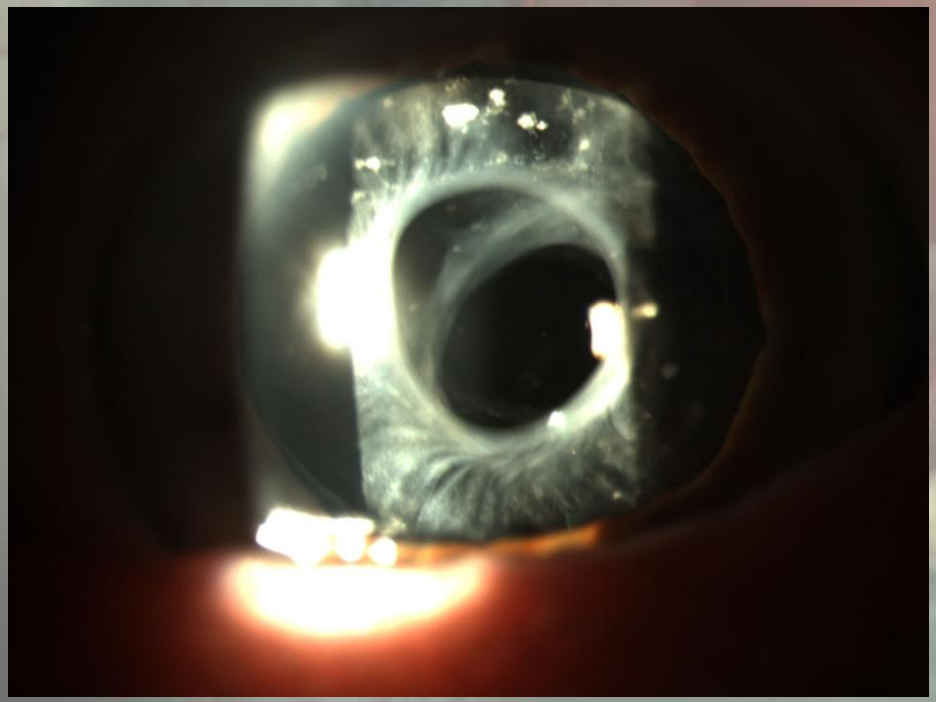

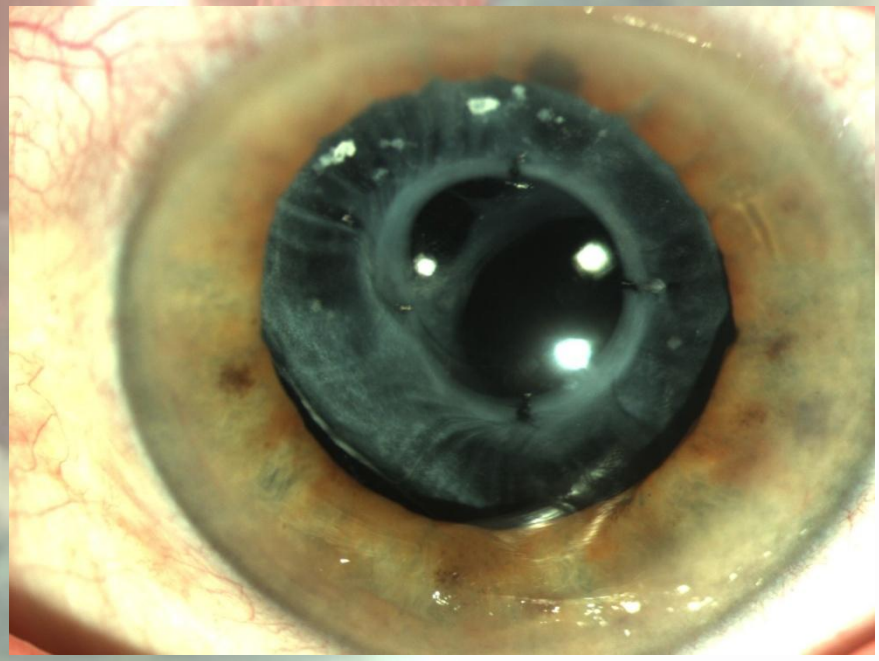

Factores de riesgo

– Factores intraoperatorios:
  - Alteración de la barrera hemato-acuosa[16]
  - Tamaño de la capsulorrexis[17]
  - Dehiscencias y desinerciones zonulares[18]
  - Características de LIO a implantar[19,20]





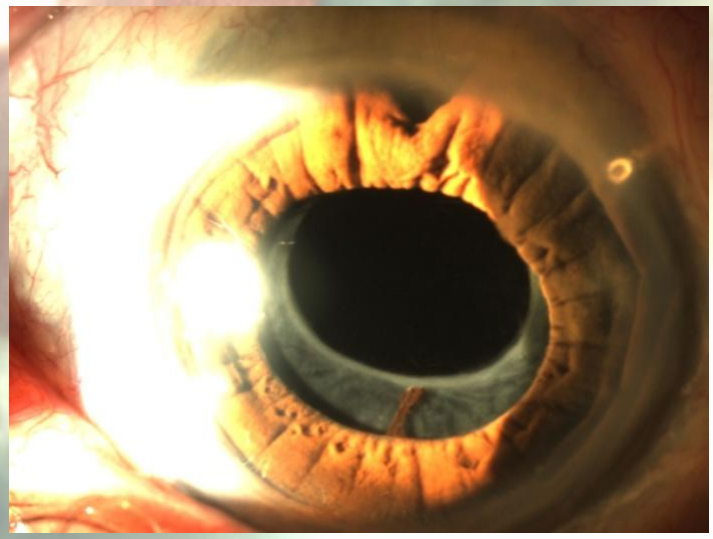

16. Kato 2002. 17. Joo 1996, 18. Sugimoto 1998, 19. Werner 2000, 20. Macky et al 2000.

Factores de riesgo

– Factores oculares predisponentes:
  - Pseudoexfoliación[13]
  - Uveitis[14]
  - Miopía Magna[14]
  - Retinitis pigmentaria[15]
  - Distrofia miotónica

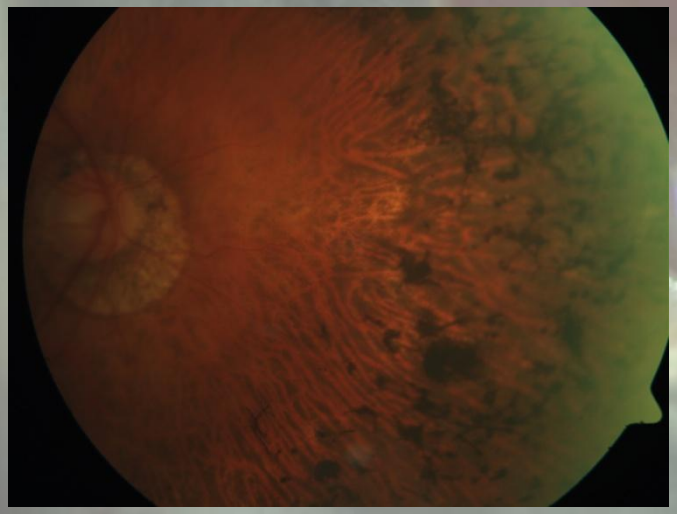

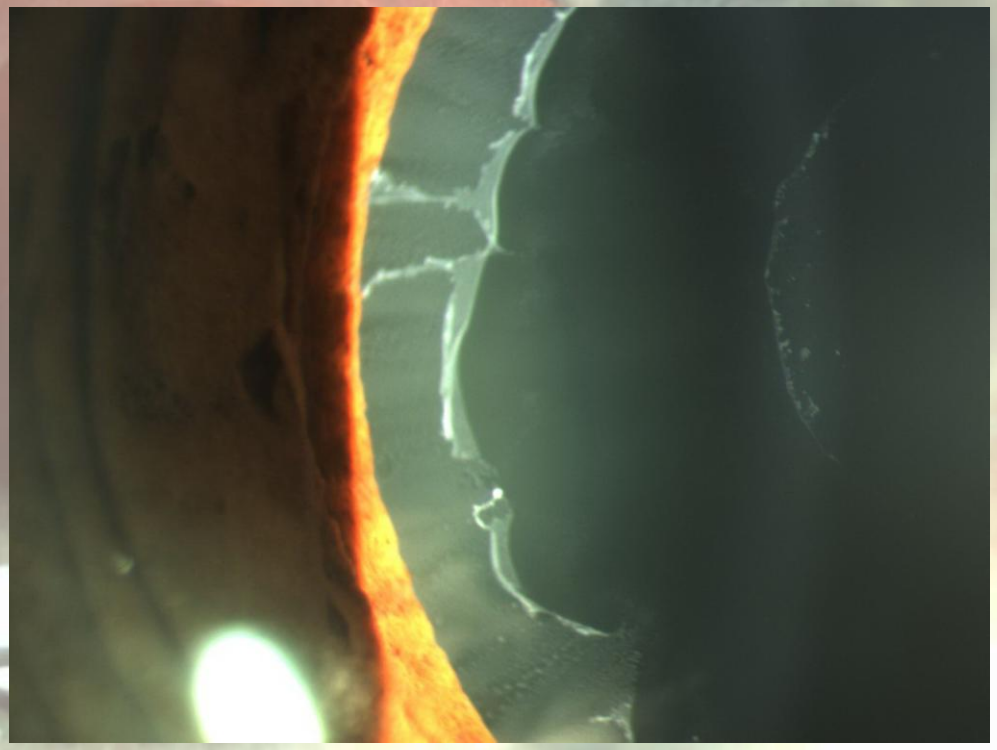

13. Moreno-Montañez 2002. 14.Hansen 1993. 15. Tan Jin-Poi 2013.

Factores de riesgo

– <u>Factores sistémicos predisponentes:</u>
  - Edad[10, 11]
  - Diabetes[11,12]

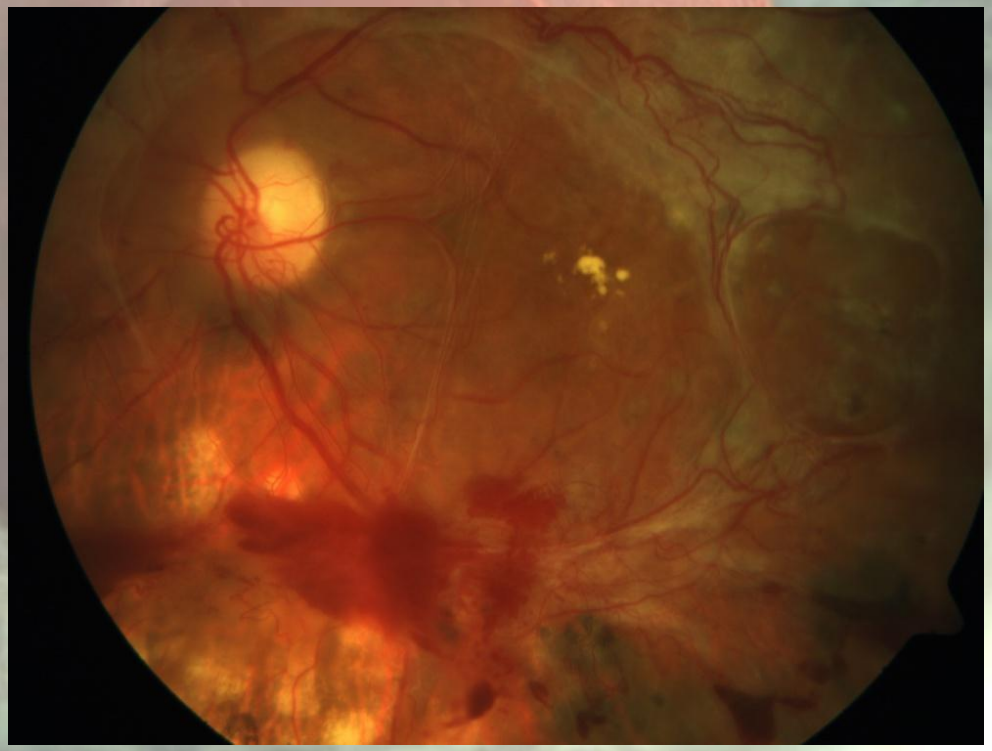

10. Panagopoulos 2009. 11. Kato 2002. 12. Eun Chul Kim 2012.

Tratamiento

- Capsulotomía laser Nd: YAG[21-23]:
  - 4 cortes radiales 1 mm de longitud
  - 1.5 - 3 mJ

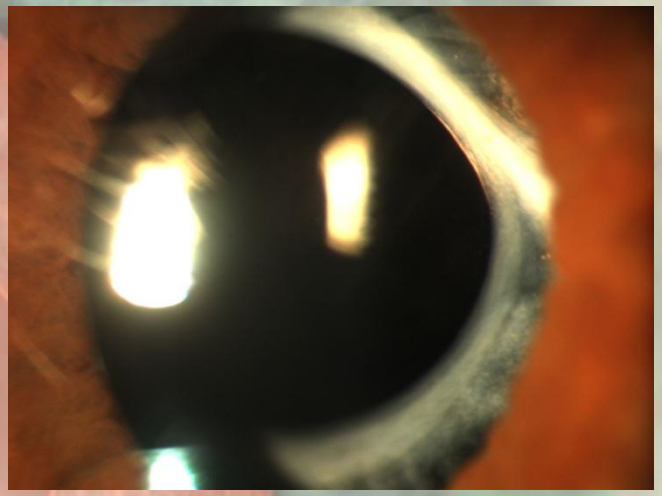

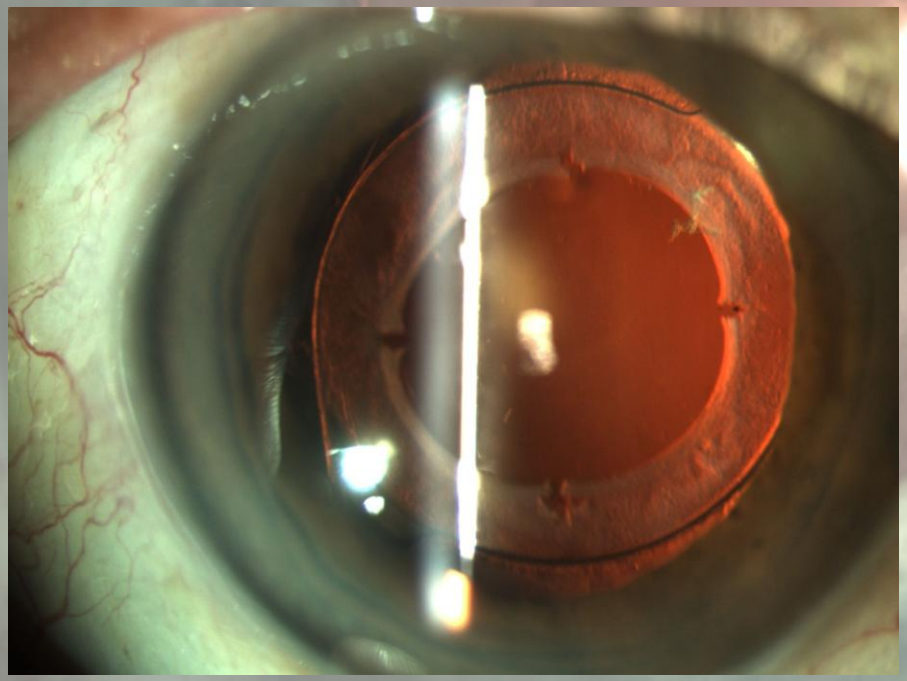

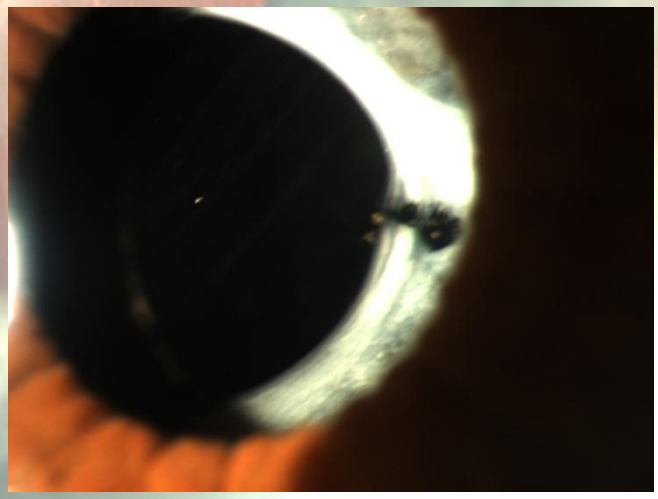

21. Deokule 2006, 22. Macky 2000, 23. Deokule 2006

Tratamiento

- Capsulotomía/ capsulectomía quirúrgica[24,26].
- Vitreorrexis/ capsulotomía mecánica asistida por vitreotomo[24,25].
- Laser femtosegundo.

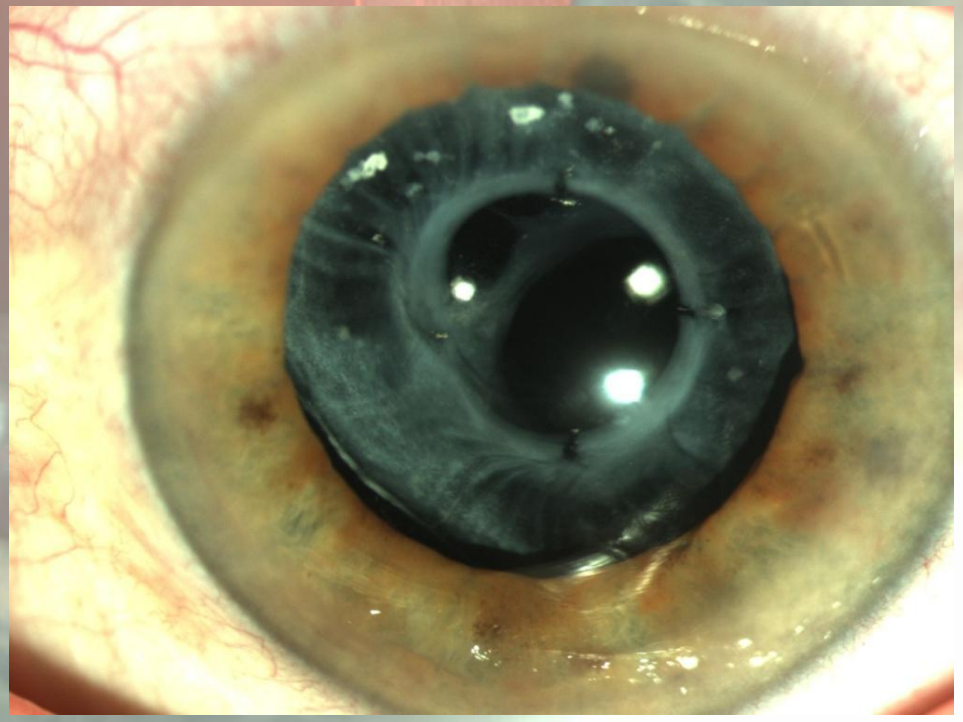

24. Panagopoulos 2009, 25. Koizumi et al 2002, 26. Yeh et al 2002

Prevención

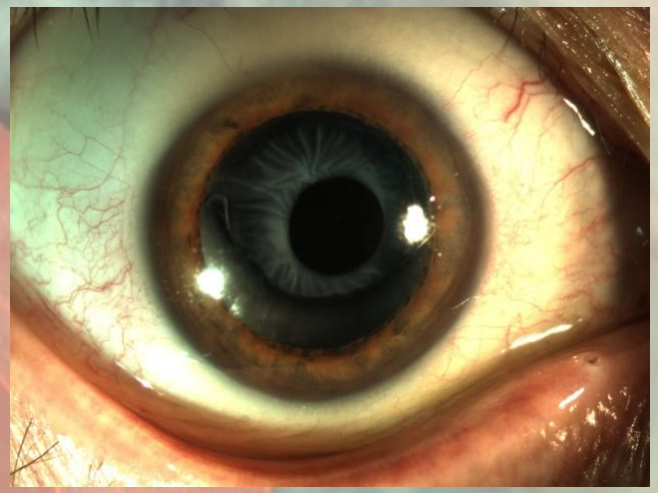

- Capsulorrexis >5.5mm[27]
- Mejor LIOs acrílicas.
- Pulido de capsula anterior[27,28]
- Dilatar al alta, si contracción → Nd: YAG.
- AINEs en C ant…….

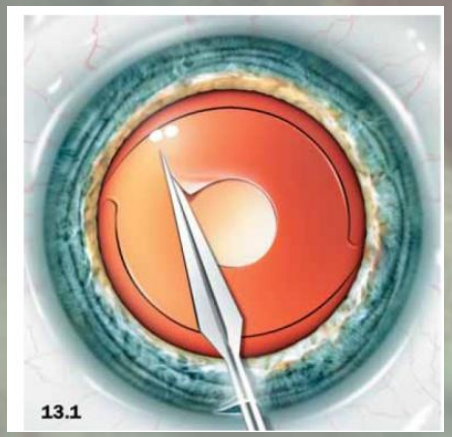

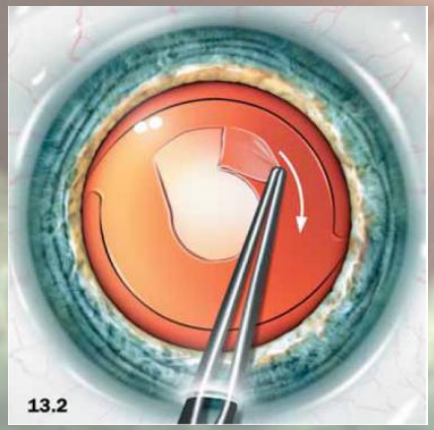

27. Macky et al 2000, 28. Baile 2012,.

Gracias